Relato de caso

Pseudonódulo pulmonar causado por angulação da aorta torácica descendente

Descendent thoracic aortic imitating solitary pulmonary nodule

Nicolau Pedro Monteiro[1] ; Miguel Abidon Aidé[1]; Carlos Roberto Moraes de Andrade[1]; Cristiam Cremonez Vogas[2]; Frederico de Oliveira Paes[3]

RESUMO

Os autores apresentam um caso de angulação abrupta da aorta torácica descendente que assume uma posição horizontal, curvando-se abruptamente para a direita. Essa orientação cria uma imagem de nódulo pulmonar na radiografia em perfil. A paciente é uma mulher assintomática de 72 anos.

ABSTRACT

The authors present a case of a sharp angulation on the descending thoracic aorta that assumes a horizontal position, curving sharply to the right. This orientation creates the appearance of a pulmonary nodule in the lateral roentgenogram. The patient is a 72 year-old asymptomatic woman.

Descritores: *aorta, nódulo pulmonar.*
Keywords: *aortic, pulmonary nodule.*

Introdução

O diagnóstico diferencial de nódulo pulmonar solitário (NPS) é sempre um desafio para os clínicos e radiologistas. A dificuldade diagnóstica resulta não só do grande número de doenças que cursam com NPS, bem como de achados radiográficos pouco específicos, sendo o diagnóstico muitas vezes estabelecido pelos achados histopatológicos.

Existem algumas condições que podem simular NSP numa radiografia de tórax como lesões de pele, muco impactado, mamilo, alterações vasculares, entre outras.

Os autores apresentam um caso de angulação da aorta torácica descendente, simulando um nódulo pulmonar solitário, correlacionando os achados clínicos e radiológicos.

Relato do Caso

Paciente do sexo feminino, branca, 72 anos, do lar, natural e residente no Rio de Janeiro. Procurou o ambulatório de pneumologia, assintomática, para avaliação de rotina. Negou tabagismo ou doenças crônicas. História patológica pregressa de trauma

Trabalho Realizado no Departamento de Pneumologia da Universidade Federal Fluminense (UFF), Niterói, RJ.

[1] Professor Adjunto do Departamento de Pneumologia da UFF, [2] Médico Residente do Departamento de Pneumologia da UFF, [2] Interno do Departamento de Pneumologia da UFF.

Endereço para correspondência: Nicolau Pedro Monteiro. Rua Gavião Peixoto, 182/604. Icaraí - Niterói – RJ. CEP 24230-101.
Artigo recebido para publicação no dia 12/11/2003 e aceito no dia 15/12/2003, após revisão.

Fig. 1 - *Radiograma de tórax em PA com transparência pulmonar normal.*

Fig. 2 - *Radiograma de tórax em perfil com imagem nodular na topografia do segmento basal posterior; fratura em cunha de vértebra dorsal.*

torácico por acidente automobilístico há 30 anos. Exame físico sem alterações.

A radiografia de tórax demonstrou aorta alongada e opacidade com densidade de partes moles, esférica, medindo 2,4 X 2,6 cm de diâmetro, contornos regulares, limites precisos, projetada sobre a aorta torácica descendente, vista somente na incidência em perfil (figuras 1 e 2).

Fig. 3 - *TC de tórax sem a presença da imagem nodular.*

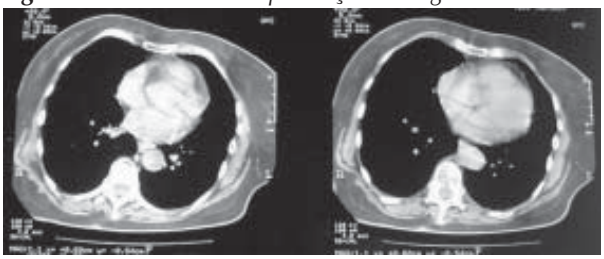

Fig. 4 - *TC de tórax mostrando retificação da porção descendente aorta torácica.*

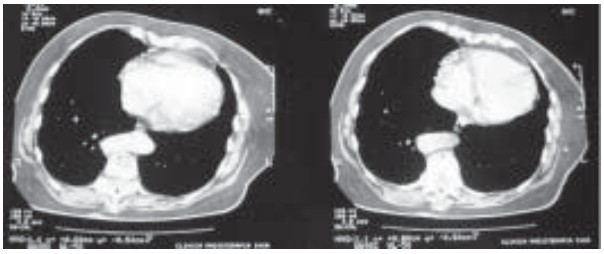

Foram realizadas radiografias de tórax em oblíquas e tomografia computadorizada (TC), que demonstraram que a opacidade vista na incidência em perfil tratava-se de um trajeto horizontal da aorta descendente. A TC (figuras 3 e 4) demonstrou que a aorta torácica descendente cruza a linha média de forma abrupta, indo se localizar à direita dos corpos vertebrais e, assim, penetrando no abdome. A aorta abdominal retorna para a esquerda antes da emergência da artéria mesentérica superior.

A paciente permaneceu assintomática durante todo o período.

Discussão

O nódulo pulmonar solitário é definido como densidade radiológica circunscrita por pulmão aerado normal, que apresenta formas diversas e tamanho variando de 0,8 a 3,0 cm[1]. Nódulos menores que 10 mm não podem ser vistos claramente na radiografia simples de tórax e geralmente aparecem como uma sombra "enodoada" em vez de um nódulo. Aqueles com diâmetro superior a 3 cm são denominados de massa pulmonar, sendo em sua maioria malignos[2].

Um nódulo é avaliado pelo seu tamanho, forma, delineamento, pela presença e aspecto da calcificação e presença de gordura no seu interior, cavitação, tempo de duplicação e anormalidades associadas como destruição óssea, derrame pleural, colapso lobar, linhas septais e linfonodomegalia[2].

Uma imagem lateral geralmente é necessária para confirmar que a lesão é intrapulmonar antes de uma

investigação adicional. A TC ocupou o lugar das radiografias oblíquas e da fluoroscopia, sempre que há dúvida quanto à localização de um nódulo visto em apenas uma projeção. Tipicamente, um nódulo intrapulmonar forma um ângulo agudo com a margem pulmonar, enquanto nódulos extrapleurais e mediastinais formam ângulos obtusos.

Cerca de 40% dos nódulos solitários de pulmão são malignos, sendo os granulomas e os tumores benignos outras causas comuns. A causa mais comum de nódulo benigno é o granuloma pós-infeccioso (exemplo: tuberculoma, histoplasmoma). O hamartoma é o tumor benigno de pulmão mais comum, sendo responsável por 6% dos casos de NPS.

Anormalidades dos vasos intratorácicos podem simular nódulos pulmonares como, por exemplo, as fístulas arteriovenosas, aneurismas de artéria pulmonar e alterações da aorta torácica e outros vasos[2].

As anormalidades da aorta e dos grandes vasos geralmente se apresentam como uma massa mediastinal ou um alargamento do mediastino em uma radiografia de tórax em um paciente idoso, geralmente assintomático, mas os aneurismas de aorta podem produzir dor torácica, dor lombar, incompetência da válvula aórtica, rouquidão e disfagia[3].

Certo grau de alteração na aparência da aorta é causado pela perda da elasticidade nos indivíduos idosos. A alteração consiste em alongamento e dilatação, produzindo alterações radiográficas na configuração da aorta. A aorta ascendente aumenta de tamanho, o que ocasiona maior convexidade da margem cardíaca superior direita. O botão aórtico torna-se proeminente e aumentado para a esquerda e cranialmente. A aorta descendente curva-se para a esquerda na incidência póstero-anterior e volta à linha média, e até mesmo para o lado direito, antes de passar através do diafragma. Na incidência lateral, o arco aórtico descreve um arco mais amplo, de modo que ela freqüentemente se inclina para a frente e para cima e, finalmente, para trás. A conseqüência é o alargamento da área entre as alças do arco. A aorta descendente pode curvar-se bem para trás e passar sobrejacente à coluna torácica na incidência lateral[4].

Raramente, a aorta torácica descendente pode estar tão alongada que assume uma posição horizontal acima da cúpula diafragmática, curvando-se em um ângulo agudo para a direita e anteriormente, ocasionalmente cruzando a linha média. Essa angulação abrupta cria uma imagem de partes moles, particularmente quando o segmento horizontal é visto na radiografia de tórax na incidência em perfil, simulando um nódulo pulmonar[5].

No caso apresentado, a radiografia do tórax na incidência em perfil (figura 2) mostra um suposto nódulo projetado sobre a aorta torácica descendente que, na realidade, tratava-se de uma angulação abrupta para a direita desta artéria confirmada pela radiografia do tórax nas incidências oblíquas e TC do tórax (figuras 3 e 4).

Além da perda da elasticidade, uma outra hipótese pode ser aventada para explicar aquela deformidade que seria pela fratura da vértebra torácica na topografia do angulamento, originando uma tração do vaso para trás, ocasionada pela acentuação da cifose dorsal.

Causas de Nódulo Pulmonar Solitário

Malignas	Primária Secundária Linfoma Plasmocitoma
Benignas	Hamartoma Adenoma Tumores do tecido conectivo
Granuloma	Tuberculose Histoplasmose Parafinoma Sarcoidose
Infecção	Pneumonia Abscesso Hidática Amebiana Fúngica Parasitas
Infarto pulmonar	
Hematoma pulmonar	
Doenças do colágeno	Artrite reumatóide Granulomatose de Wegener
Congênitas	Cisto broncogênito Segmento seqüestrado Atresia brônquica congênita MAV Muco impactado
Amiloidose	
Linfonodo intrapulmonar	
Pleurais	Fibroma Tumor Líquido loculado
Não-pulmonares	Lesões de pele e parede torácica Artefatos

REFERÊNCIAS BIBLIOGRÁFICAS

1. Jasinowodolinski D, Zamboni M, Haddad R. Nódulo pulmonar solitário. In Pneumo Rom, vol 7.
2. Murfitt JB. O tórax normal: métodos de investigação e diagnóstico diferencial. In Sutton D. Tratado de radiologia e diagnóstico por imagem. 6 ed. Rio de Janeiro: Revinter, 2003. p 316–8.
3. Gregson RHS. O Mediastino. In Sutton D. Tratado de radiologia e diagnóstico por imagem. 6 ed. Rio de Janeiro: Revinter, 2003. p 367–8.
4. Crummy AB, McDermott JC, Baron MG. O Sistema cardiovascular. In Juhul JH, Crummy AB, Kuhlman JE. Interpretação radiológica. 7 ed. Rio de Janeiro: Guanabara Koogan, 2000. p 1053–7.
5. Fraser RG, Paré PJA. Diseases of the mediastinum. In Diagnosis of diseases of the chest. 2 ed. Philadelphia – London – Toronto: W. B. Saunders Company, 1979. p 1850–6. ■