Artigo original

Tratamento endoscópico das estenoses funcionais das vias aéreas

Bronchoscopic management of functional airway obstruction

Amarilio V. de Macedo Neto[1,2], Hugo G. de Oliveira[1,2], Bruno R. de Macedo[3], Enio do Valle[2]

RESUMO

O objetivo do presente estudo foi caracterizar a traqueobroncomalácia (TBM) e *excessive dynamic airway collapse* (EDAC, colapso dinâmico excessivo das vias aéreas).

Embora a TBM e o EDAC, caracterizados por uma redução de 50% ou mais da luz, sejam descritos com frequência crescente na forma de relatos de casos clínicos, faltam dados sistematizados que permitam o pronto diagnóstico e a distinção entre TBM e EDAC. As técnicas endoscópicas têm papel fundamental no diagnóstico e podem ser uma alternativa para o tratamento de TBM e EDAC.

É evidente a necessidade de estudos mais aprofundados acerca de TBM e EDAC que permitam o pronto reconhecimento e o tratamento adequado dessas entidades e das doenças subjacentes, contribuindo para uma melhora na qualidade de vida dos pacientes.

Descritores: Traqueomalácia; Traqueia; Endoscopia.

ABSTRACT

The objective of this review was to characterize tracheobronchomalacia (TBM) and excessive dynamic airway collapse (EDAC).

There have been clinical case reports of TBM and EDAC, both of which are characterized by a ≥ 50% reduction in the cross-sectional area of the tracheobronchial lumen, and the number of such reports is increasing. However, there are no systematic data that would facilitate prompt diagnosis and allow distinctions to be drawn between TBM and EDAC. Endoscopic techniques play a key role in the diagnosis of both conditions and might represent an alternative means of treating patients with TBM or EDAC.

There is a clear need for further studies of TBM and EDAC in order to develop strategies for the prompt recognition and proper treatment of these entities, as well as of the underlying diseases. The use of such strategies could lead to an improvement in the quality of life of patients within this population.

Keywords: Tracheomalacia; Trachea; Endoscopy.

1. Hospital de Clínicas de Porto Alegre, HCPA, Universidade Federal do Rio Grande do Sul, UFRGS, Porto Alegre (RS), Brasil.
2. Hospital Moinhos de Vento, HMV, Porto Alegre (RS), Brasil.
3. Faculdade de Medicina, Universidade Federal do Rio Grande do Sul, UFRGS, Porto Alegre (RS), Brasil.
Não há qualquer conflito de interesse entre os autores.

Endereço para correspondência: Amarilio Vieira de Macedo Neto. Rua Ramiro Barcelos, 910, Sala 203. CEP 90035-001, Porto Alegre, Brasil
Tel: +55 51 3085 7470. E-mail: aneto@hcpa.ufrgs.br.

INTRODUÇÃO

Existem basicamente dois tipos de estenoses funcionais das vias aéreas centrais: as malácicas (traqueobroncomalácia, TBM) e as que se devem a colapso das vias aéreas. Essas últimas são denominadas, em inglês, *excessive dynamic airway collapse* (EDAC, colapso dinâmico excessivo das vias aéreas). Embora a ocorrência dessas estenoses seja relativamente comum, não há registros de estudos multicêntricos ou prospectivos com foco nas alterações dinâmicas das vias aéreas. Além disso, muitos pesquisadores não distinguem essas entidades, o que contribui para a dificuldade na identificação e no tratamento de cada uma delas (1).

No EDAC, durante a expiração normal, o aumento da pressão pleural produz um colapso dinâmico e fisiológico das vias aéreas, capaz de reduzir a luz em 50% ou mais, podendo chegar a mais de 70% de redução em alguns indivíduos. Esses casos podem ser acompanhados de um quadro clínico de tosse refratária, sibilância, dispneia, dificuldade em eliminar as secreções, pneumonias de repetição e até mesmo insuficiência respiratória, que pode demandar assistência ventilatória mecânica. Como os sintomas e sinais são inespecíficos e semelhantes aos exibidos pelos portadores de doença pulmonar obstrutiva crônica (DPOC) e asma, a suspeita de EDAC ocorre quando os tratamentos convencionais para DPOC exibem maus resultados, ou mesmo quando há dificuldade em retirar o paciente da assistência ventilatória mecânica. A tomografia computadorizada (TC) e a broncoscopia são utilizadas para o diagnóstico das alterações dinâmicas das vias aéreas, havendo boa correlação e complementaridade entre os dois testes (Figura 1). As provas de função pulmonar também auxiliam no diagnóstico, exibindo alterações características na alça expiratória da curva fluxo-volume em cerca de 40% dos casos.

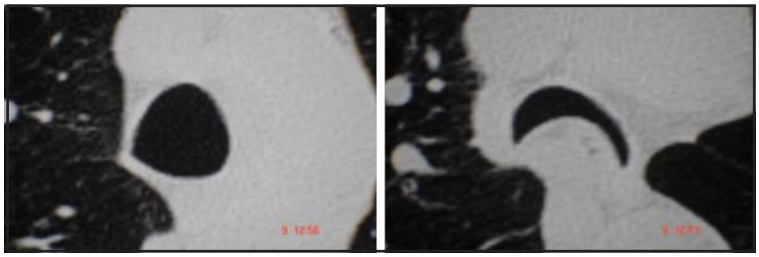

Figura 1 – A) Tomografia computadorizada em inspiração e B) expiração, evidenciando o colapso expiratório que caracteriza EDAC.

Quando ocorre um processo patológico com perda da capacidade de sustentação nas vias aéreas centrais, dizemos que o paciente sofre de TBM. A flacidez e o enfraquecimento da parede cartilaginosa acarretam a diminuição do diâmetro traqueal ou brônquico, particularmente durante a expiração. A TBM é mais comum em pacientes fumantes, de meia idade ou mais velhos, nos quais também deve ser investigada a presença de refluxo gastresofágico. Intubação prévia e traqueostomias também são fatores de risco.

SINTOMAS E DIAGNÓSTICO

Os sintomas do EDAC são poucos específicos, e os pacientes com até 70% de obstrução costumam ser assintomáticos em repouso, podendo referir dispneia durante o exercício. Em estenoses acima de 70%, os pacientes podem tornar-se sintomáticos em repouso. A variabilidade da velocidade do fluxo de ar através da área estenosada explica porque, mesmo com graus similares de lesão, ocorrem repercussões clínicas distintas. Os pacientes que apresentam um estilo de vida mais ativo têm aumento na velocidade de fluxo aéreo, assim como aumento da curva de queda de pressão na área estenosada e, consequentemente, aumento do trabalho respiratório. No EDAC, os mecanismos fisiopatológicos que levam a estenose funcional ocasionam desde tosse e sibilância até quadros pneumônicos de repetição e insuficiência respiratória. Em muitos casos, são as pneumonias de repetição que despertam a suspeição diagnóstica de uma lesão obstrutiva da via aérea.

O diagnóstico final depende da broncoscopia dinâmica e de TC de tórax em inspiração e expiração (Figura 1). Note-se que o colapso excessivo durante a expiração pode ser detectado, inclusive, durante a investigação broncoscópica de outras condições (2). Pacientes de difícil desmame da ventilação mecânica e aqueles com enfisema e queixa de dispneia acentuada, mesmo diante de provas de função pulmonar inconclusivas, merecem atenção especial em relação ao diagnóstico de EDAC. Nesses últimos, a realização de TC em expiração é uma ferramenta diagnóstica importante. As imagens tomográficas devem ser adquiridas no início da fase expiratória, quando a pressão pleural é maior. Outro indicador importante para a presença de EDAC é o escore na escala de dispneia *Modified Medical Research Council* (MMRC). Essa escala é altamente sensível à presença de estenose traqueal. No caso de pacientes com DPOC, a escala MMRC se correlaciona fortemente com incapacidade, embora sua correlação com medidas de ventilação, como volume expiratório forçado no primeiro segundo, seja mais fraca (3). Entretanto, não é exagero mencionar que as estenoses funcionais, como EDAC e TBM, continuam sendo diagnosticadas de forma pouco ponderada, mesmo por especialistas em pneumologia.

FISIOPATOLOGIA DAS ESTENOSES "NÃO ANATÔMICAS" E *CHOKE POINT*

O reparo anatômico do triângulo glótico corresponde a 50% de diminuição do diâmetro da traqueia (4). Durante a tosse, a invaginação da camada membranosa atinge 70% de diminuição da luz nas vias aéreas centrais, o que facilita a aceleração do ar, visando a expulsão de partículas e secreções. Myer et al. desenvolveram uma classificação do grau de estreitamento da via aérea com base nesses percentuais (5). Dessa

forma, o grau I diz respeito a estenoses menores do que 50%; o grau II, a estenoses entre 51% e 70%; e o grau III, a estenoses entre 71% e 99% (5).

Murgu e Colt desenvolveram recentemente uma classificação multidimensional para pacientes com colapso expiratório central (6), conhecida como *Functional status, Extent of abnormal airway segment, Morphology, Origin, and Severity of airway collapse during expiration* (FEMOS, status funcional, extensão das anomalias, morfologia, origem e severidade do colapso da via aérea durante a expiração).

A ultrassonografia endobrônquica (UEB) avalia as estruturas histológicas das paredes das vias aéreas e é capaz de distinguir camadas hipo e hiperecoicas (7). A Tabela 1 mostra resultados relatados em relação à avaliação por UEB em casos de colapso central da via aérea (8). Entretanto, para esta finalidade, o uso de UEB ainda está restrito a pesquisa clínica em centros universitários.

Tabela 1 - Achados de ultrassonografia endobrônquica.[a]

	Tipos de estenose		
Localização dos achados	Colapso dinâmico da via aérea	Colapso dinâmico excessivo da via aérea	Traqueobroncomalácia
Porção membranosa e submucosa	Membranosa com espessura normal	Membranosa menos espessa (fina)	Espessamento anterior da submucosa e espessamento circunferencial da submucosa (*relapsing polychondritis*)
Porção cartilaginosa	Cartilagem intacta com espessura normal	Cartilagem intacta com espessura normal	Cartilagem espessada e destruída

[a]Segundo Murgu e Colt (8).

O *choke point*, ou ponto de estrangulamento, é um conceito dinâmico que se refere ao segmento específico onde ocorre a limitação ao fluxo de ar no colapso traqueal. Na medida em que se processa a expiração, a pressão de recolhimento elástico vai perdendo relevância e a pressão alveolar fica mais dependente da pressão pleural. Porém, a pressão pleural não age apenas nos alvéolos — age também nas vias aéreas intratorácicas, com tendência ao colapso das mesmas. Em pacientes enfisematosos, com hiperinsuflação do parênquima pulmonar, a elevação da resistência ao fluxo de ar provocada pelo colapso expiratório gera grande pressão externa às vias aéreas periféricas. Com a perda da estrutura elástica da parede, temos o cenário apropriado para o colapso de um segmento da via aérea. A relevância do *choke point* diz respeito ao local onde esse ocorre: quando é periférico, a inserção de órteses na via aérea central não melhora os sintomas, podendo, até mesmo, prejudicar o paciente devido às complicações inerentes ao método (9).

Uma técnica utilizada para determinar a localização do *choke point* emprega uma mistura de hélio e oxigênio. Quando o paciente respira essa mistura (heliox 79/21), a densidade do ar cai, com tendência a um fluxo aéreo mais laminar. Com isso, há diminuição da resistência das vias aéreas, e as curvas de fluxo em relação ao volume expiratório máximo ($VE_{máx}$) antes e depois do emprego do heliox geram um diferencial acima de 20% ($\Delta VE_{máx} > 20\%$). Como apenas as vias aéreas centrais dependem da densidade do ar, esse achado localiza o *choke point* em posição favorável ao uso de órteses. Já nas vias aéreas periféricas, o fluxo aéreo é dependente da viscosidade, e não da densidade. Portanto, não há melhora da curva de $VE_{máx}$ com o uso de heliox (10). Embora essa estratégia não seja amplamente utilizada, não há restrições maiores ao seu uso, e a técnica pode ser implementada em laboratórios de função pulmonar.

MODALIDADES DE TRATAMENTO

Conforme propuseram Murgu e Colt (1), as modalidades de tratamento para TBM e EDAC se dividem em gerenciamento clínico, procedimentos minimamente invasivos e cirurgias. Na primeira categoria está incluído o uso de broncodilatadores, *continuous positive airway pressure* (CPAP, pressão positiva contínua nas vias aéreas) e de drogas específicas para o tratamento da doença subjacente. A segunda categoria engloba o uso de órteses. Na categoria cirúrgica entram a traqueostomia, *splinting* da via aérea e ressecção traqueal.

Cada uma dessas categorias apresenta vantagens e desvantagens, sendo que não há dados conclusivos na literatura que permitam uma recomendação sistemática. Mesmo com relatos de melhora significativa com CPAP > 6 cmH_2O, Karlikaya e Alicioglu recentemente descreveram intolerância ao uso de CPAP e de pressão positiva em dois níveis em um caso de EDAC e em um caso de EDAC + TBM devido ao aumento na hiperinsuflação (11).

Vale também mencionar a traqueoplastia membranosa, procedimento cirúrgico via toracotomia direita com fixação de retalhos de tela de polipropileno, na porção membranosa da traqueia e brônquios principais, restaurando a configuração anatômica do formato em C da via aérea. Poucos centros realizam o procedimento. Wright et al. relataram uma experiência de 10 anos em que 14 traqueoplastias membranosas consecutivas foram realizadas sem mortalidade operatória e com seguimento de longo prazo, evidenciando 80% de resultados excelentes ou bons (12).

Murgu e Colt propuseram um algoritmo para o diagnóstico e o manejo de TBM e EDAC (1). Conforme esse algoritmo, após avaliação clínica e funcional e espirometria, o paciente deve passar por broncoscopia ou TC expiratória dinâmica. Uma vez determinada a entidade (EDAC ou TBM), a severidade e a morfologia, trata-se a doença subjacente. A partir daí, a opção é pela continuidade do manejo clínico ou pelo uso de

ventilação não invasiva com pressão positiva, no caso de EDAC, e pela determinação da natureza difusa ou focal da doença, no caso de TBM. Depois disso, parte-se para um teste com órtese no caso de EDAC e de TBM difusa. Os autores recomendam ressecção cirúrgica ou órtese no caso de TBM focal. Após a inserção de órtese, se houver melhora, as alternativas são a manutenção da órtese em caráter permanente, o uso de ventilação não invasiva com pressão positiva adjuvante ou splinting da via aérea.

RELATOS DE CASO

A seguir, descrevemos dois casos que exemplificam a situação de TBM e EDAC tratados por nosso grupo.

Caso 1: TBM

Paciente masculino, 83 anos, fumante dos 14 aos 62 anos. Paciente portador de fibrilação atrial crônica, anticoagulado.

Em 2002, apresentou pneumonia no lobo superior esquerdo, que evoluiu para atelectasia, mantendo o paciente sintomático, com dispneia (MMRC = 3), muita tosse e escarro purulento.

A broncoscopia realizada em 25 de outubro de 2002 mostrou severa estenose do brônquio principal esquerdo, imediatamente acima da carena no lobo superior esquerdo/lobo inferior esquerdo. Havia virtual oclusão do brônquio do lobo superior esquerdo. Não havia variação na inspiração/expiração da luz, nem resistência à passagem do fibrobroncoscópio.

Em 8 de novembro de 2002, foi inserida por broncoscopia uma órtese de nitinol no brônquio do lobo superior esquerdo, com ótimo resultado funcional. O paciente teve excelente evolução, com desaparecimento da dispneia e das infecções.

Desde então, o paciente tem levado vida normal, apresentando, em média, uma exacerbação por ano, tratada ambulatorialmente. Foram realizadas diversas revisões endoscópicas, sendo o muco removido por aspiração. Atualmente segue com vida normal.

Caso 2: EDAC

Paciente masculino, 83 anos, fumante dos 20 aos 50 anos, 30 maços-ano e sem história de doenças anteriores. O paciente referia dispneia progressiva nos últimos 2 anos e presença de muita secreção, usualmente espessa e purulenta, de difícil eliminação. Era portador de insuficiência renal crônica, em programa de hemodiálise. Tinha estenose aórtica severa.

A TC de tórax mostrou acentuado espessamento difuso de paredes brônquicas, predominando nos lobos inferiores, presença de dilatação luminal e obliteração de alguns brônquios segmentares por material patológico. Havia colapso significativo da porção distal da traqueia e da porção proximal dos brônquios principais. Não foram visualizadas áreas de aprisionamento aéreo durante a expiração forçada.

A fibrobroncoscopia mostrou grande quantidade de muco espesso no lobo superior direito e nos lobos inferiores. Detectou-se severa TBM, predominando nos brônquios principais, que colabavam ao esforço de tosse. Foram inseridas órteses de silicone no brônquio principal direito e no brônquio principal esquerdo. Após a colocação, o paciente referiu desaparecimento da dispneia e acentuada redução do volume de secreções (Figura 2).

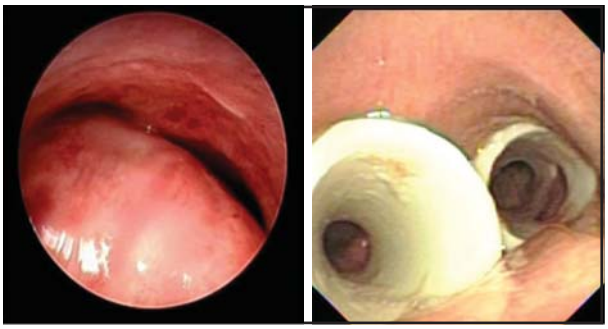

Figura 2 – A) Colapso dinâmico excessivo das vias aéreas na fase expiratória resolvido por colocação broncoscópica de B) duas órteses de silicone do tipo HCPA-1 em brônquios principais direito e esquerdo.

CONSIDERAÇÕES FINAIS

As alterações dinâmicas da via aérea compreendem duas entidades. Embora se apresentem com sintomas semelhantes e seu tratamento seja basicamente o mesmo, as considerações etiológicas e fisiopatológicas acerca dessas entidades são distintas.

A traqueia e os grossos brônquios são sustentados por anéis cartilaginosos. Normalmente, a razão entre cartilagem e tecido mole é de 4,5:1,0. Quando há um desarranjo nessa proporção, a razão pode cair para até 2,0:1,0, com perda da capacidade de sustentação. Nesse caso, se estabelece o cenário para a TBM. No EDAC, os processos inflamatórios crônicos levam a atrofia das fibras elásticas longitudinais na porção membranosa. O aumento das pressões intratorácicas e a hipotonia da musculatura da porção posterior das vias aéreas são também responsáveis pelo afrouxamento da porção membranosa da vias aéreas. Os brônquios intraparenquimatosos são mais facilmente colapsáveis em pacientes com enfisema e, conforme propuseram Murgu e Colt (13), também em casos de disfunção ventilatória obstrutiva, como ocorre na asma ou na DPOC.

A localização do *choke point* em via aérea central é capital, pois, se a obstrução é periférica, não haverá melhora com a inserção de órteses traqueobrônquicas, ou mesmo com cirurgia de traqueoplastia membranosa, para os casos de EDAC (10). Na prática clínica, algumas vezes, o panorama não é tão simples, e uma tentativa terapêutica com a inserção de órteses pode resultar em melhora significativa. Como se fosse um teste terapêutico, caso a evolução clínica seja favorável, a órtese deve ser mantida. Caso contrário, a órtese de silicone é facilmente retirada. A avaliação tomográfica (inspi-

ração e expiração), realizada com técnica adequada, e a broncoscopia, realizada por profissional experiente, são recomendáveis para complementar os achados clínicos. As órteses de silicone requerem a utilização de broncoscopia rígida e têm excelentes características em relação à força radial. As órteses de silicone do tipo Dumon são mundialmente empregadas e notoriamente aliviam os sintomas obstrutivos por longo tempo. Essas são facilmente removíveis, o que é uma vantagem considerável, mas, no entanto, possuem um perfil mais crítico que as órteses metálicas, devido à razão desfavorável na relação entre diâmetro externo/diâmetro interno. Isso resulta em menor aproveitamento da luz em comparação às órteses metálicas (14). Além disso, mesmo sendo confiáveis, podem migrar e sofrer com aderência de secreções. Recomendam-se revisões periódicas (anuais) de pacientes com órteses de silicone, com trocas periódicas na dependência da presença de colonização. Os pacientes com queixas respiratórias ocasionadas por todos os tipos de estenoses, quando tratados com órteses, têm alívio imediato e significativo dos sintomas, na ordem de até 94%. A mortalidade relacionada ao emprego de órteses na via aérea foi de 1% na casuística de Wood et al. (15).

Diante da ausência de estudos prospectivos, como apontado anteriormente (1), vale citar a iniciativa do Hospital de Clínicas de Porto Alegre (HCPA), que coordena um estudo multicêntrico envolvendo 10 outros centros universitários especializados em broncoscopia intervencionista, nas cinco regiões do Brasil (ClinicalTrials.gov Identifier: NCT01389531 [http://www.clinicaltrials.gov/]). Com parceria e financiamento do Departamento de Ciência e Tecnologia do Ministério da Saúde e a participação da indústria brasileira (Halex Istar, Anápolis, GO, Brasil), o ensaio clínico incluirá 120 pacientes com estenoses benignas e malignas. Uma órtese denominada HCPA-1 foi desenvolvida para enfrentar o alto custo da órtese de silicone importada e possibilitar sua inserção no Sistema Único de Saúde.

A correta indicação da órtese passa por considerações anatômicas, o tipo de lesão e sua fisiopatologia. O papel da órtese em pacientes com EDAC e TBM requer outros estudos para permitir conclusões mais definitivas em relação a sua eficácia. Mais de uma órtese pode ser necessária se os sintomas obstrutivos persistirem, o que pode ocorrer devido à migração distal do *choke point* (16). Em alguns casos, pode ser vantajoso o tratamento combinado da órtese com válvulas endobrônquicas usadas no enfisema pulmonar heterogêneo. Presume-se que o redirecionamento do fluxo aéreo induzido pelas válvulas endobrônquicas possa modificar o comportamento dos *choke points* nas vias aéreas periféricas.

Murgu e Colt, usando o sistema FEMOS no pré e pós-operatório, relataram que a colocação de órteses ocasionou uma melhora imediata do status funcional em pacientes com EDAC (6). Entretanto, as órteses também causaram uma série de efeitos adversos que necessitaram intervenções broncoscópicas secundárias, talvez devido à dinâmica da via aérea e ao estado de inflamação mucosa que ocorre na EDAC. Geralmente, a necessidade de revisão broncoscópica ocorre nas primeiras semanas. A boa hidratação, manifesta por urina clara, o emprego de nebulizações com agentes fluidificantes e a fisioterapia respiratória são importantes cuidados pós-operatórios para evitar a obstrução por muco. O seguimento clínico amiúde, nas primeiras quatro semanas, e a imediata realização de broncoscopia face à deterioração clínica são cuidados fundamentais no manejo desses pacientes.

Em resumo, a EDAC e a TBM possuem diferenças morfológicas perceptíveis nas imagens tomográficas e durante o exame broncoscópico; no entanto, há evidências de que essas entidades possuem também etiologia e fisiopatologia diversas. A classificação multidimensional FEMOS objetivamente define e compara os resultados obtidos com o uso de órteses em pacientes com EDAC e TBM, assistindo pesquisadores e clínicos na busca por respostas relacionadas à melhor seleção de pacientes e a modalidades de tratamentos. O escopo do tratamento é a prevenção do colapso expiratório central que limita o fluxo aéreo, restringindo atividades simples que impactam na qualidade de vida do paciente, e que pode ser responsável por complicações sérias, como pneumonias de repetição.

A realidade da broncoscopia intervencionista é desafiadora, pois inovações tecnológicas estão acopladas ao melhor entendimento etiológico e fisiopatológico das obstruções das vias aéreas centrais. O uso de sistemas de classificação, como o FEMOS, de ferramentas diagnósticas, como as provas de função pulmonar, o uso de heliox e a UEB, além das inovações tecnológicas em materiais, como a órtese HCPA-1 para procedimentos minimamente invasivos, apontam para um futuro promissor na broncoscopia intervencionista.

REFERÊNCIAS:

1. Murgu SD, Colt HG. Tracheobronchomalacia and excessive dynamic airway collapse. Respirology. 2006;11(4):388-406.
2. Hasegawa I, Boiselle PM, Raptopoulos V, Hatabu H. Tracheomalacia incidentally detected on CT pulmonary angiography of patients with suspected pulmonary embolism. AJR Am J Roentgenol. 2003;181(6):1505-9.
3. Colt HG, Murgu SD. Interventional bronchoscopy from bench to bedside: new techniques for early lung cancer detection. Clin Chest Med. 2010;31(1):29-37, Table of Contents.
4. Brouns M, Verbanck S, Lacor C. Influence of glottic aperture on the tracheal flow. J Biomech. 2007;40(1):165-72.
5. Myer CM, 3rd, O'Connor DM, Cotton RT. Proposed grading system for subglottic stenosis based on endotracheal tube sizes. Ann Otol Rhinol Laryngol. 1994;103(4 Pt 1):319-23.

6. Murgu SD, Colt HG. Description of a multidimensional classification system for patients with expiratory central airway collapse. Respirology. 2007;12(4):543-50.
7. Kurimoto N, Murayama M, Yoshioka S, Nishisaka T, Inai K, Dohi K. Assessment of usefulness of endobronchial ultrasonography in determination of depth of tracheobronchial tumor invasion. Chest. 1999;115(6):1500-6.
8. Murgu S, Kurimoto N, Colt H. Endobronchial ultrasound morphology of expiratory central airway collapse. Respirology. 2008;13(2):315-9.
9. Loring SH, O'Donnell C R, Feller-Kopman DJ, Ernst A. Central airway mechanics and flow limitation in acquired tracheobronchomalacia. Chest. 2007;131(4):1118-24.
10. Healy F, Wilson AF, Fairshter RD. Physiologic correlates of airway collapse in chronic airflow obstruction. Chest. 1984;85(4):476-81.
11. Karlikaya C, Alicioglu B. Tracheobronchomalacia and/or excessive dynamic airway collapse? Balkan Medical Journal. 2011;28:104-6.
12. Wright CD, Grillo HC, Hammoud ZT, Wain JC, Gaissert HA, Zaydfudim V, et al. Tracheoplasty for expiratory collapse of central airways. Ann Thorac Surg. 2005;80(1):259-66.
13. Murgu SD, Colt HG. Expiratory central airway collapse: a concise review. Egyptian Journal of Bronchology. 2007;1(1):87-99.
14. Dumon JF. A dedicated tracheobronchial stent. Chest. 1990;97(2):328-32.
15. Wood DE, Liu YH, Vallieres E, Karmy-Jones R, Mulligan MS. Airway stenting for malignant and benign tracheobronchial stenosis. Ann Thorac Surg. 2003;76(1):167-72; discussion 73-4.
16. Miyazawa T, Miyazu Y, Iwamoto Y, Ishida A, Kanoh K, Sumiyoshi H, et al. Stenting at the flow-limiting segment in tracheobronchial stenosis due to lung cancer. Am J Respir Crit Care Med. 2004;169(10):1096-102.