## Sumário *Content*

**Editorial** *Editorial*
*Hugo Goulart de Oliveira* — 1

**Artigo original** *Original Article*

**Tratamento endoscópico do enfisema**
Bronchoscopic treatment of emphysema
*Hugo G. de Oliveira, Silvia Martins de Oliveira, Amarilio V. de Macedo Neto* — 2

**Tratamento endoscópico das estenoses funcionais das vias aérea**
Bronchoscopic management of functional airway obstruction
*Amarilio V. de Macedo Neto, Hugo G. de Oliveira, Bruno R. de Macedo, Enio do Valle* — 8

**Tratamento endoscópico da asma: termoplastia brônquica**
Bronchoscopic Treatment of Asthma: Bronchial Thermoplasty
*Paulo Francisco Guerreiro Cardoso, Adalberto Sperb Rubin* — 14

**Early detection and treatment of squamous cell lung cancer**
Diagnóstico Precoce e Tratamento do Carcinoma Escamoso de Pulmão
*Johannes M.A. Daniels, Hugo G. de Oliveira, Thomas G. Sutedja* — 19

**Endoscopia respiratória no estadiamento do câncer de pulmão**
Endoscopic staging of lung cancer
*Iunis Suzuki, Sebastian Fernadez-Bussy, Felix J.F. Herth* — 25

**Tratamento do câncer localmente avançado**
Treatment of locally advanced cancer
*Luiz Felippe Júdice, Omar Moté Abou Mourad, Filipe Moreira de Andrade* — 36

**Braquiterapia**
Brachytherapy
*Mauro Zamboni, Edson Toscano Cunha, Rachele Zanchetti Grazziotin* — 42

**Estenoses benignas da via aérea**
Benign airway stenosis
*Helio Minamoto, Ricardo Mingarini Terra, Paulo Francisco Guerreiro Cardoso* — 48

**Corpo estranho em via aérea**
Foreign body airway obstruction
*Manoel Ernesto Peçanha Gonçalves, Silvia Regina Cardoso, Ascedio José Rodrigues* — 54

**Traqueostomia percutânea**
Percutaneous tracheostomy
*Miguel Tedde, Silvia Yukari Togoro, Rosana Mayumi Higa* — 59

**Instrução para autores** *Instructions for the authors* — 64

PULMÃO RJ ISSN 1415-4315

A **Pulmão RJ** tem por missão fazer prospecção, promover e divulgar trabalhos científicos e educativos para médicos, pesquisadores, professores, estudantes e demais partes interessadas, visando contribuir para a pesquisa e o desenvolvimento das melhores práticas médicas relacionadas ao tórax, com ênfase na pneumologia, no Brasil e no Mundo, por meio da distribuição trimestral de uma revista criativa e inovadora que reúne a opinião e a experiência dos mais competentes profissionais e entidades correlatas.


## DIRETORIA DA SOPTERJ

**Presidente :**
Dr. Bernardo Henrique Ferraz Maranhão

**Vice-presidente:**
Dr. Luiz Paulo Pinheiro Loivos

**Capital e Baixada Fluminense:**
Dra. Mônica Flores Rick

**Niterói e Região dos Lagos:**
Dr. Carlos Leonardo Carvalho Pessoa

**Região Serrana:**
Dr. Paulo César de Oliveira

**Região Norte:**
Dr. Luiz Carlos Sell

**Região Sul:**
Dra. Lílian Pinto de Azevedo Oliveira

**Secretário Geral:**
Dra. Simone Miranda

**Secretário Adjunto:**
Dr. Luiz Roberto Fernandes Costa

**Secretário de Assuntos Científicos:**
Dr. Jorge Eduardo Pio

**Secretário de Divulgação:**
Dra. Denise Duprat Neves

**Tesoureiro:**
Dr. Flávio José Magalhães da Silveira

**Conselho Fiscal:**
Dr. Antonio Monteiro da Silva Chibante
Dr.Thiers Monteiro Marques Filho
Dr. Carlos Pereira Nunes

**Presidente do Conselho Deliberativo:**
Dr. José Manoel Jansen da Silva

**Departamento de Cirurgia Torácica:**
Dr. Geovanni Antônio Marsico

**Departamento de Broncoscopia:**
Dr. Eucir Rabello

**Departamento de Pneumologia Pediátrica:**
Dra. Ana Alice Ibiapina Parente

**Departamento de Edição (Revista Pulmão RJ):**
Dr. Bernardo Henrique Ferraz Maranhão

**Comissão de Asma brônquica:**
Dr. Hisbello da Silva Campos

**Comissão de Câncer de Pulmão:**
Dr. Mauro Zukin

**Comissão de Doença Intersticial Pulmonar:**
Dr. Domenico Capone

**Comissão de Doenças da Pleura:**
Dr. Antonio Monteiro da Silva Chibante

**Comissão Doenças Ocupacionais e Ambientais:**
Dra. Patrícia Canto Ribeiro

**Comissão de DPOC:**
Dr. Alexandre Pinto Cardoso

**Comissão de Educação Médica Continuada:**
Dr. Mauro Musa Zamboni

**Comissão de Fisiopatologia Pulmonar:**
Dr. Roberto Bravo de Souza

**Comissão de Defesa Profissional e Honorários Médicos:**
Dr. Marcelo Magalhães Pegado

**Comissão de Imagem:**
Dr. Bernardo Tessarollo

**Comissão de Infecção:**
Dr. Miguel Abidon Aidé

**Comissão de Patologias Respir. Relacionadas ao Sono:**
Dr. Ricardo Luiz Menezes Duarte

**Comissão de Residência Médica:**
Dr. Cristóvão Clemente Rodrigues

**Comissão de Tabagismo:**
Dra. Alessandra Alves da Costa

**Comissão de Terap. Int. e Vent. Mecânica:**
Dr. Renato Prado Abelha

**Comissão de Tuberculose:**
Dr. Jorge Luiz da Rocha

**Comissão de Hipertensão Pulmonar:**
Dra. Silvana Elena Romano



**SOPTERJ**
Rua da Lapa, 120 - Grupos 301/302
Centro Rio de Janeiro 20021-180
Fax: (21) 3852-3677
E-mail: sopterj@rjnet.com.br
Site: www.sopterj.com.br



**Comunicação científica:**
Patrícia Rosas CRB/7 3978
e Rafael de Micco Junior CRB/8171/204

**Diagramação e arte:**
Mariana Castro Dias
mari.designer@gmail.com

Publicação oficial da Sociedade de Pneumologia e Tisiologia do Rio de Janeiro. Todos os direitos reservados. Indexada no banco de dados do LILACS (BIREME). **Contato:** pulmaorj@gmail.com. **Circulação**: Trimestral. **Distribuição:** assinantes e, gratuitamente, aos sócios da SOPTERJ, às sociedades regionais de pneumologia, a bibliotecas de faculdades e hospitais universitários do Brasil. **Capa:** VIDA Diagnostics.

**Órgão Financiador:** FAPERJ

## EXPEDIENTE


### Editora Chefe

**Profa. Dra. Patrícia Rieken Macedo Rocco**
MD, PhD – Professora Titular UFRJ

### Editores Adjuntos

**Denise Duprat Neves** - MD, PhD, Unirio
**Bernardo Henrique Ferraz Maranhão** - MD, MSc, Unirio
**Cyro Teixeira da Silva Junior** - MD, PhD, UFF
**Jorge Luiz da Rocha** - MD, HESM
**Luis Paulo Loivos** - MD, MS, UFRJ
**Marcus Barreto Conde** - MD, PhD, UFRJ
**Pierre d'Almeida Telles Filho** - MD, HERJ
**Rafael de Castro Martins** - MD, PUC/RIO

### Conselho Editorial

**Adalberto Sperb Rubin** - MD, PhD
Universidade Federal do Rio Grande do Sul - RS

**Alexandre Pinto Cardoso** - MD, PhD
Universidade Federal do Rio de Janeiro - RJ

**Antonio Monteiro da Silva Chibante** - MD, PhD
Universidade Federal do Estado do Rio de Janeiro - RJ

**Antonio Ruffino Neto** - MD, PhD
Universidade São Paulo e Faculdade de Medicina de Riberão Preto - SP

**Antonio Segorbe Luis** - MD
Presidente da Sociedade Portuguesa de Pneumologia - PT

**Ashley Woodcock** - MD
University of Manchester and South Manchester University Hospital - UK

**Carlos Alberto de Barros Franco** - MD
Pontifícia Universidade Católica do Rio de Janeiro - RJ

**Clemax Sant'Anna** - MD, PhD
Instituto de Puericultura e Pediatria Martagão Gesteira da Universidade Federal do Rio de Janeiro – RJ

**Clóvis Botelho** - MD, PhD
Universidade Federal do Mato Grosso - MT

**Domenico Capone** - MD, PhD
Universidade do Estado do Rio de Janeiro - RJ

**Edson Marchiori** - MD, PhD
Univ. Federal do Rio de Janeiro e Univ. Federal Fluminense - RJ

**Eduardo Pamplona Betlhem** - MD, PhD
Universidade Federal do Estado do Rio de Janeiro - RJ

**Elizabeth Giestal de Araujo** - MD, PhD
Universidade Federal Fluminense - RJ

**Emílio Pizzichini** - MD, PhD
Universidade Federal de Santa Catarina e Global Initiative for Asthma - SC

**Giovanni Antonio Marsico -** MD, PhD
Hospital Geral do Andaraí (MS) e Instituto de Doenças do Tórax (UFRJ)

**Helio Ribeiro de Siqueira** - MD, MS
Universidade do Estado do Rio de Janeiro - RJ

**Hermano Albuquerque de Castro** - MD, PhD
Escola Nacional de Saúde Pública da FIOCRUZ - RJ

**Hisbello da Silva Campos** - MD, PhD
Centro de Referência Prof. Hélio Fraga - Ministério da Saúde - RJ

**Hugo Goulart de Oliveira** - MD, PhD
Universidade Federal do Rio Grande do Sul - RS

**José Dirceu Ribeiro** - MD, PhD
Universidade Estadual de Campinas - SP

**José Manoel Jansen** - MD, PhD
Universidade do Estado do Rio de Janeiro - RJ

**José Roberto Jardim** - MD, PhD
Universidade Federal de São Paulo - SP

**José Roberto Lapa e Silva** - MD, PhD
Universidade Federal do Rio de Janeiro - RJ

**Julio Abreu Oliveira** - MD, PhD
Universidade Federal de Juiz de Fora - MG

**Leila John Marques Steidle** - MD, PhD
Universidade Federal de Santa Catarina - SC

**Lúcia Helena Messias Sales** - MD, PhD
Universidade Federal do Pará - PA

**Marcelo Chalhoub Coelho Lima** - MD, PhD
Escola Bahiana de Medicina e Saúde Pública - BA

**Margareth Pretti Dalcolmo** - MD, PhD
Centro de Referência Prof. Hélio Fraga - Ministério da Saúde - RJ

**Martyn Partridge** - MD, FRCP
Imperial College London and NHLI Division - UK

**Mauro Musa Zamboni** - MD, MS
Instituto Nacional do Câncer - RJ

**Miguel Abidon Aidé** - MD, PhD
Universidade Federal Fluminense - RJ

**Miguel Aiub Hijjar**- MD
Centro de Referência Prof. Hélio Fraga - Ministério da Saúde - RJ

**Nelson Rosário Filho** - MD, PhD
Universidade Federal do Paraná - PR

**Paulo Augusto Camargos** - MD, PhD
Universidade Federal de Minas Gerais - MG

**Peter John Barnes** - MD, PhD
National Heart and Lung Institute and at Imperial College - UK

**Renato Sotto-Maior** - MD
Hospital de Santa Maria - PT

**Robert J. Meyer, MD, FACP, FCCP**
United States Food and Drug Administration - USA

**Ricardo Marques Dias** - MD, PhD
Universidade Federal do Estado do Rio de Janeiro - RJ

**Rodolfo Acatauassú Nunes -** MD, PhD
Universidade do Estado do Rio de Janeiro

**Rogério Rufino** - MD, PhD
Univ. do Estado do Rio de Janeiro e National Heart and Lung Institute - UK

**Rui Haddad** - MD, PhD
Universidade Federal do Rio de Janeiro - RJ

**Saulo Maia Davila Melo** - MD
Universidade Federal de Sergipe - SE

**Sergio Menna Barreto** - MD, PhD
Universidade Federal do Rio Grande do Sul - RS

**Sidney Stuart Braman, MD**
Brown Medical School, Rhode Island Hospital, US

**Stephen Townley Holgate** - MD, FRCPath
Southampton General Hospital - UK

**Suzanne Hurd** - PhD
Global Initiative for Asthma (GINA) and for Chronic Obstructive Lung Disease (GOLD) - USA

**Thais Mauad** - MD, PhD
Universidade de São Paulo - SP

**Vera Luiza Capellozzi** - MD, PhD
Universidade de São Paulo - SP

**Editorial**

# Editorial

*Hugo Goulart de Oliveira, MD PhD*
*Professor Adjunto da Faculdade de Medicina da Universidade Federal do Rio Grande do Sul*

O papel do endoscopista respiratório no diagnóstico e na terapêutica das doenças crônicas do pulmão associa-se à tendência mundial de abordar as doenças de maneira menos invasiva, com melhor custo/benefício e auxiliando na redução do sofrimento humano. Isso resume a importância deste número temático do Pulmão RJ, já que, desde a última divulgação semelhante nesta Revista (Pulmão RJ, Ano 1999 – Volume: 8 – Número:3), muito se fez e se inovou. Em especial, a broncoscopia assimilou de maneira muito importante a evolução tecnológica. Os procedimentos minimamente invasivos e as novas tecnologias tiveram impacto significativo no diagnóstico e na terapêutica das doenças do tórax, fazendo com que o broncoscopista do século 21 necessite de constante atualização e ampliação dos conhecimentos em áreas correlatas.

A broncoscopia intervencionista representa muito bem a interface entre a Pneumologia e a Cirurgia Torácica, sendo ainda um horizonte que precisa ser – e inevitavelmente será – melhor valorizado e explorado em ambas especialidades. Como exemplo, queremos citar o caso do câncer de pulmão, ainda com alta prevalência em nosso meio. As estatísticas relativas a esse câncer indicam que cerca da metade dos pacientes morrem por complicação locais do tumor, sendo que uma grande parte desses indivíduos poderia ter-se beneficiado de procedimentos endoscópicos para alívio de sintomas. Essa aplicação da broncoscopia intervencionista, assim como temas ainda pouco explorados, incluindo as alterações dinâmicas das via aéreas e tratamento endoscópicos inovadores para o Enfisema e a Asma, estão representados nas páginas a seguir.

Esperamos, assim, que a leitura dos artigos deste número do Pulmão RJ auxilie na maior divulgação e compreensão dos muitos recursos endoscópicos disponíveis e que sirva de estimulo para um continuo desenvolvimento da Endoscopia Respiratória.

**Artigo original**

# Tratamento endoscópico do enfisema

Bronchoscopic treatment of emphysema

*Hugo G. de Oliveira[1,2], Silvia M. de Oliveira[2], Amarilio V. de Macedo Neto[1,2]*

## RESUMO

O objetivo do presente estudo foi apresentar as alternativas endoscópicas para o tratamento do enfisema pulmonar.

Os tratamentos incluem o remodelamento com cola biológica e vapor, mecanismos bloqueadores do fluxo aéreo (válvulas) e mecanismos não bloqueadores (*coils*). A principal diferença entre o remodelamento e os dispositivos (bloqueadores ou não) é que o remodelamento é definitivo, enquanto válvulas e coils podem ser retirados e substituídos. Até o momento, somente válvulas foram aprovadas para uso clínico na América do Sul. Os fatores mais significativos para selecionar pacientes para os diversos tratamentos não cirúrgicos, além dos aspectos clínicos, são o aprisionamento dinâmico, a heterogeneidade e a ventilação colateral. A broncoscopia virtual tem um papel importante no planejamento do tratamento endoscópico do enfisema, diminuindo o tempo do procedimento.

Tendo em vista as dúvidas que permanecem acerca dos mecanismos fisiopatológicos de melhora dos pacientes e dos critérios de seleção dos mesmos, é fundamental estabelecer protocolos para o emprego dessas técnicas. Também são necessárias meta-análises para interpretar os resultados já descritos na literatura, assim como estudos randomizados de grande porte que levem em conta os conhecimentos adquiridos até o momento.

**Descritores:** Broncoscopia; Endoscopia; Doença pulmonar obstrutiva crônica; Enfisema.

## ABSTRACT

The objective of this review is to present endoscopic alternatives for the treatment of emphysema.

Treatments include tissue remodeling with biological glue or thermal vapor; airflow blocking mechanisms (valves); and non-blocking mechanisms (coils). The main difference between the remodeling technique and the use of (blocking or non-blocking) devices is that remodeling is definitive, whereas valves and coils can be removed and replaced. In South America, only valve implants have been approved for clinical use. In addition to clinical features, the major criteria for selecting patients for nonsurgical treatment are dynamic hyperinflation, heterogeneity, and collateral ventilation. Virtual bronchoscopy, which reduces the procedure time, plays an important role in the planning of endoscopic treatment for emphysema.

Questions remain regarding patient selection criteria and the pathophysiological mechanisms leading to improvement. It is therefore essential to establish guidelines for the use of this technology. Meta-analyses interpreting the results described in the literature, as well as large randomized trials of the various techniques, should also be conducted to further evaluate this procedure.

**Keywords:** Bronchoscopy; Endoscopy; Pulmonary disease, chronic obstructive; Emphysema.

1. Hospital de Clínicas de Porto Alegre, HCPA, Universidade Federal do Rio Grande do Sul, UFRGS, Porto Alegre (RS) Brasil.
2. Hospital Moinhos de Vento, HMV, Porto Alegre (RS) Brasil.
Oliveira HG e Macedo Neto AV participaram do estudo fase 2 financiado pelo fabricante. Oliveira HG recebeu suporte do distribuidor das válvulas para participação em congressos internacionais.

**Endereço para correspondência:** Hugo Goulart de Oliveira. Rua Ramiro Barcelos, 910, sala 203. CEP 90035-001, Porto Alegre, RS, Brasil.
Tel/Fax: + 55 51 3085 7470. E-mail: hugo@oliveira.com.

## INTRODUÇÃO

No Brasil, as doenças respiratórias, juntamente com o diabetes, o câncer e as doenças cardiovasculares, consomem mais de 70% dos gastos assistenciais do Sistema Único de Saúde e respondem por 67% das mortes registradas no país (1). Mesmo altos, tais números podem estar subestimados, já que a doença pulmonar obstrutiva crônica (DPOC) é subdiagnosticada em todo o mundo e ainda não é plenamente reconhecida como uma doença crônica sistêmica, a qual pode englobar distúrbios metabólicos e cardiovasculares (2).

Entre as doenças respiratórias, o enfisema atingiu, em 2007, 5 milhões de pessoas no Brasil, sendo a quinta causa de morte (3). Nos Estados Unidos, no mesmo ano, o enfisema afetou 14 milhões de pessoas, sendo a quarta causa de morte (4).

Apesar da alta morbidade e mortalidade associadas ao enfisema, muitas dúvidas persistem acerca da etiologia e da fisiopatologia dessa doença crônica e progressiva. Sabe-se que o principal causador do enfisema é o tabaco e, mesmo diante das iniciativas mundiais para conter o fumo, o crescimento do número de novos fumantes indica que o problema deve persistir (5). Entretanto, outros poluentes inalados também têm sido implicados, assim como alguns distúrbios genéticos, entre eles, a deficiência de alfa-1 antitripsina (4,6).

Ao contrário de outras doenças pulmonares obstrutivas crônicas, como a bronquite e a asma, que afetam primordialmente as vias aéreas (7), o enfisema envolve a destruição irreversível do tecido alveolar. Como apontado anteriormente (4), o enfisema se caracteriza por fragilidade estrutural provocada por elastólise e obstrução de vias aéreas provocada por perda de sustentação (perda da tração elástica), ou por alterações inflamatórias nas paredes das vias aéreas. O dano tecidual causa uma diminuição de elasticidade, hiperinsuflação progressiva e aprisionamento de ar, com comprometimento da capacidade de exercício pelo aumento do tamanho do pulmão a um volume que impede sua expansão e funcionamento adequados na caixa torácica. Consequentemente, o esforço respiratório é muito aumentado (7). A perda de qualidade de vida é muito marcante no enfisema. Do ponto de vista terapêutico, os medicamentos broncodilatadores apresentam resposta limitada nessa doença.

As alternativas cirúrgicas que se mostram eficazes são o transplante pulmonar e a cirurgia de redução do volume pulmonar. O transplante de pulmão enfrenta a limitação evidente da pouca disponibilidade de órgãos, associada à exigência imposta pela complexidade cirúrgica.

A noção do descompasso entre o tamanho da caixa torácica e o volume do pulmão no enfisema não é nova. A costocondrectomia, por exemplo, descrita em 1906 (8), foi uma tentativa de possibilitar a expansão dos pulmões pela disjunção da cartilagem e das costelas junto ao esterno, com relativo sucesso relatado por Bircher em 1918 (9,10). Entretanto, a morbidade e mortalidade associadas fizeram com que essa alternativa, e muitas outras, fossem abandonadas. Dentre as alternativas cirúrgicas que surgiram posteriormente, a bulectomia (ressecção de bolhas do enfisema de forma a permitir a reexpansão de tecido adjacente funcional) ainda tem um papel importante no tratamento do enfisema (10). Além disso, a cirurgia de redução do volume pulmonar, proposta em 1957 por Brantigan e Mueller (11) e reintroduzida em 1995 por Cooper et al. (12), trouxe fortes evidências de que a lógica da redução de volume pode contribuir para a melhoria funcional do paciente com enfisema (13-15). Contudo, em função do risco associado ao procedimento e do número restrito de pacientes que dele se beneficiam, a cirurgia redutora de volume pulmonar tem sido cada vez menos indicada.

Mais recentemente, os tratamentos endoscópicos do enfisema partiram da mesma lógica da cirurgia redutora — diminuir ou evitar o aprisionamento de ar em partes mais danificadas pelo enfisema para permitir a expansão do tecido remanescente — para propor alternativas minimamente invasivas que tivessem menor morbidade e maior aplicabilidade a um número mais expressivo de pacientes. Essas alternativas endoscópicas são apresentadas e discutidas a seguir.

## TÉCNICAS ENDOSCÓPICAS

A primeira abordagem endoscópica foi proposta por Crenshaw (16). Em 1966, esse autor descreveu uma técnica que utilizava hidróxido de sódio diluído como agente esclerosante, aplicado através do broncoscópio, para promover a retração das bolhas de enfisema (16). Embora tenha descrito sucesso em dois pacientes, Crenshaw não divulgou mais resultados com esse tratamento. Outros pioneiros foram Watanabe et al., que propuseram a utilização de *spigots*, dispositivos semelhantes a uma rolha, posicionados endoscopicamente (17). Esse método apresentou como maiores limitações a ocorrência de pneumonia obstrutiva e pneumotórax, possivelmente originados a partir da hiperinsuflação a partir da ventilação colateral, restringindo a sua aplicação clínica. Acreditamos que esses dois trabalhos pioneiros tenham formado a base para os métodos endoscópicos modernos.

Atualmente, os tratamentos minimamente invasivos incluem o remodelamento com cola biológica e vapor, mecanismos bloqueadores do fluxo aéreo (válvulas) e mecanismos não bloqueadores (*coils*), brevemente descritos a seguir. Outro método, o *bypass* das vias aéreas (Exhale Emphysema Treatment System™; Broncus Technologies Inc., Mountain View, CA, EUA), desenvolvido para atender aos pacientes com enfisema homogêneo, foi avaliado em um estudo multicêntrico com 35 pacientes (18). O estudo demonstrou uma melhora significativa nos parâmetros funcionais (volume residual, capacidade pulmonar total, capaci-

dade vital forçada, escore de dispneia e teste de caminhada de seis minutos) após 30 dias (18). No entanto, a obstrução precoce dos orifícios produzidos pela técnica reduz o impacto funcional atingido nos pacientes respondedores.

## REMODELAMENTO BIOLÓGICO: COLA BIOLÓGICA E VAPOR

A principal diferença entre as técnicas de remodelamento e os dispositivos (bloqueadores ou não) diz respeito à reversibilidade: o remodelamento é definitivo, ao contrário do uso de válvulas e *coils*, que podem ser retirados e substituídos. Por outro lado, o remodelamento não está sujeito à colonização, como com o uso dos dispositivos, e provavelmente oferece um bloqueio mais eficaz para a ventilação colateral, já que as técnicas agem no próprio tecido afetado, que é substituído por reação cicatricial.

No caso da cola, uma espuma de hidrogel é administrada na via aérea por broncoscopia, atingindo os alvéolos danificados. A espuma adere ao tecido e, à medida que o gás contido na espuma é absorvido, essa colaba, provocando redução do volume pulmonar. O sistema AeriSeal® (Aeris Therapeutics, Inc. Woburn, MA, EUA) está sendo desenvolvido e já foi aprovado para uso comercial na Europa (CE Mark). Nos Estados Unidos, um ensaio clínico não randomizado em pacientes com enfisema avançado, denominado "*A Continuation Study of the System Administered at 3 to 4 Sites During a Single Treatment Session for Lung Volume Reduction in Patients With Advanced Emphysema*", está em andamento para avaliar a segurança e a eficácia da administração do tratamento a até, no máximo, quatro subsegmentos em uma mesma sessão, com avaliação de resultados em um período de 48 semanas (ClinicalTrials.gov Identifier: NCT01320566 [http://www.clinicaltrials.gov/]).

A ablação térmica (InterVapor™ System; Uptake Medical, Seattle, WA, EUA) foi testada em um estudo preliminar com 11 pacientes portadores de enfisema heterogêneo tratados unilateralmente (19). Esse sistema engloba um gerador de vapor reutilizável e um cateter descartável. O cateter é usado para aplicar vapor d'água (100°C) às regiões mais acometidas pelo enfisema, as quais são isoladas para tratamento por um balão. Um estudo de segurança desse sistema também está em andamento nos Estados Unidos (ClinicalTrials.gov Identifier: NCT01041586 [http://www.clinicaltrials.gov/]), já tendo sido encerrada a fase de recrutamento de pacientes.

## DISPOSITIVOS REVERSÍVEIS: VÁLVULAS E *COILS*

As válvulas brônquicas unidirecionais (Zephyr®; Pulmonx, Redwood City, CA, EUA) estão entre os dispositivos mais promissores nos tratamentos minimamente invasivos (7). Até o presente momento, esse tipo de válvula é o único dispositivo aprovado para uso clínico na América do Sul.

As válvulas foram desenhadas para adaptação aos brônquios segmentares, (Figura 1) promovendo uma desinsuflação progressiva e, eventualmente, atelectasia absortiva. Isso gera redução volumétrica pulmonar endoscópica, reconfiguração diafragmática, melhora funcional pulmonar e melhora da capacidade de exercício. Ainda existem dúvidas quanto ao impacto fisiológico das válvulas nos diferentes perfis de apresentação anatômica e funcional dos pacientes com enfisema, assim como nos parâmetros objetivos que melhor reflitam a melhora relatada por um grande número de pacientes, medida por instrumentos como o *Saint George's Respiratory Questionnaire* (20). Entretanto, sabe-se que o volume expiratório forçado no primeiro minuto não é o único desfecho para estudos com válvulas. O teste da caminhada de seis minutos, a dispneia quantificada pela escala modified Medical Research Council, a capacidade inspiratória medida no repouso e após hiperventilação e o índice *Body mass index, airway Obstruction, Dyspnea, and Exercise capacity* poderiam representar de forma mais acurada a melhoria subjetiva e objetiva nesses pacientes que, deve-se frisar, continuam sofrendo com o declínio natural causado pelo enfisema, apesar da melhora nos sintomas.

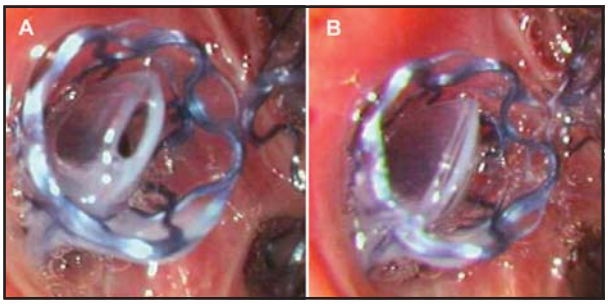


Figura 1 - Fotografias do uso de válvulas. O mecanismo de funcionamento permite a saída de ar de segmentos enfisematosos durante a expiração (em A) e impede a entrada de ar nesses segmentos na fase inspiratória (em B).

Em um ensaio randomizado — *Endobronchial Valve for Emphysema Palliation Trial* (ClinicalTrials.gov Identifier: NCT00129584 [http://www.clinicaltrials.gov/]) —, demonstrou-se que os pacientes com maior expectativa de melhora após o implante de válvulas são aqueles submetidos a exclusão lobar (implante de válvulas em todos os segmentos do lobo alvo), cissura completa ou com alta resistência a ventilação colateral, e que apresentem enfisema heterogêneo — diferença de pelo menos 10 pontos percentuais (pp) de parênquima pulmonar com densidade maior que –950 UH entre o lobo tratado e o pulmão remanescente do mesmo lado. Os pacientes com processo inflamatório da via aérea (componente bronquítico) podem apresentar maior exacerbação e complicações infecciosas relacionadas ao implante da válvula. Existe consenso sobre a segurança e a reversibilidade do

tratamento com implante de válvulas endobrônquicas do tipo Zephyr®. A válvula Spiration® (Spiration Inc., Redmond, WA, EUA) também bloqueia a entrada de ar de segmentos selecionados do pulmão e permite a saída de ar. As duas válvulas, embora com diferenças de design, parecem apresentar resultados e limitações semelhantes (7,21,22).

Por sua vez, o dispositivo não bloqueador em espiral, ou *coil* (RePneu® Lung Volume Reduction *Coil*; PneumRx Inc., Mountain View, CA, EUA), foi foco de um ensaio clínico com 11 pacientes (23,24). Como as válvulas, o *coil* é feito de nitinol. O seu mecanismo de ação é a compressão do parênquima. O sistema utilizado para implantação do *coil* é proprietário. Nesse sistema, a via aérea a ser tratada é identificada por broncoscopia. Um fio guia flexível é introduzido na via aérea com o auxílio de fluoroscopia. Um cateter é passado pelo fio guia para medir o comprimento da via aérea e posicionar o *coil*, que é introduzido em formato retificado. O cateter é então retirado, e o dispositivo reassume a forma original, envolvendo e comprimindo a via aérea e o parênquima. Os *coils* estão disponíveis em dois comprimentos, 100 mm e 125 mm.

## SELEÇÃO DE PACIENTES: FATORES PROGNÓSTICOS

Os fatores prognósticos mais significativos para selecionar pacientes para os diversos tratamentos não cirúrgicos de enfisema, além dos aspectos clínicos, parecem ser o aprisionamento dinâmico, a heterogeneidade e a existência de ventilação colateral. O aprisionamento dinâmico define se o mecanismo da dispneia pode ser compensado pela abordagem endoscópica. A heterogeneidade define o parênquima a ser excluído, enquanto a ventilação colateral pode ser um fator marcante para a escolha de uma ou outra técnica.

No enfisema, a correlação entre aprisionamento de ar, dispneia e fluxo expiratório ainda precisa ser mais bem elucidada, mas sabe-se que, em pacientes submetidos à cirurgia redutora de volume pulmonar, a elasticidade do tecido (*elastic recoil*) não se altera imediatamente após a cirurgia; entretanto, parece haver um aumento de pressão que contribui para aumentar o fluxo expiratório. Para investigar o aprisionamento de ar e determinar se a válvula beneficiará o paciente com enfisema, é importante verificar a variação do volume pulmonar na tomografia durante a expiração. (21,22) Além disso, deve-se verificar a variação do volume pulmonar no exercício, ou seja, os pacientes com maior aprisionamento de ar durante o exercício possivelmente se beneficiam mais do tratamento endoscópico.

A aplicação das técnicas minimamente invasivas atualmente disponíveis depende, como já foi proposto (7), da distribuição homogênea ou heterogênea do enfisema à tomografia computadorizada (Figura 2) e da presença ou da intensidade da ventilação colateral. Define-se como heterogeneidade a diferença, em pp, da densidade entre lobos e segmentos adjacentes. Embora inicialmente essa diferença fosse determinada visualmente com base em imagens tomográficas a partir das quais cada lobo recebia uma nota de destruição do parênquima — 0% de destruição, escore 0; 1-25%, escore 1; 26-50%, escore 2; 51-75%, escore 3; e > 75%, escore 4 (25,26), — sendo a heterogeneidade equivalente à diferença entre os escores, esse método foi suplantado por outros muito mais objetivos, que empregam a análise em um *software* especializado de imagens tomográficas. Em nosso grupo, utilizamos como definição de tecido enfisematoso aquele com densidade abaixo de −950 UH à tomografia. A partir daí, a média percentual da densidade de cada lobo ou segmento é determinada, e a diferença entre o lobo mais doente e o(s) lobo(s) adjacente(s) representa a heterogeneidade. Por exemplo, um lobo superior com 64% de comprometimento do parênquima e um lobo inferior com 23% de comprometimento gerariam um escore de heterogeneidade de 41 pp. Embora essa definição seja arbitrária, o nosso grupo define heterogeneidade como a diferença de densidade de pelo menos 15 pp entre o lobo superior e o inferior (independentemente do lado).

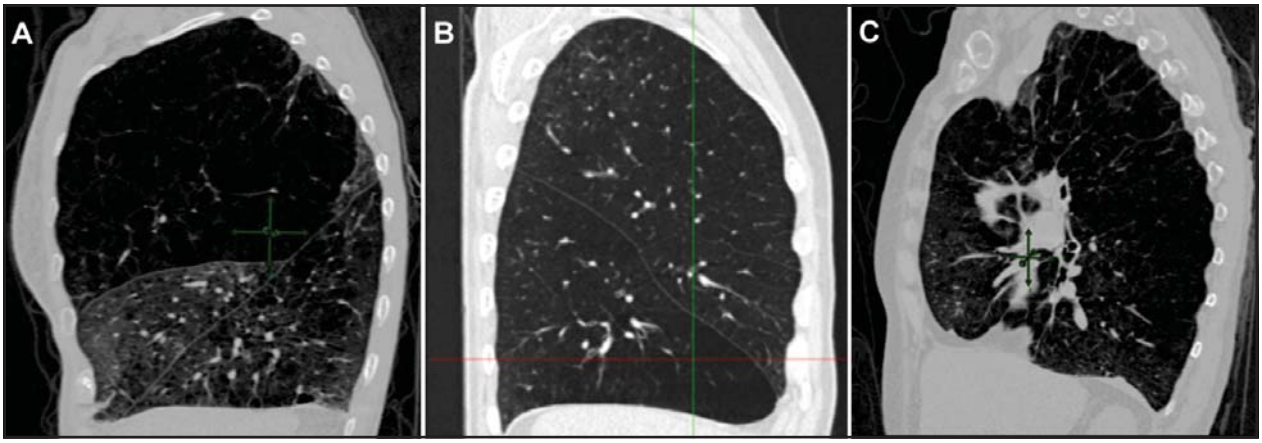


Figura 2 - Imagens de tomografia computadorizada. Em A, enfisema heterogêneo e cissura completa; em B, enfisema homogêneo e cissura completa; e, em C, enfisema heterogêneo e cissura incompleta.

No último ensaio clínico randomizado (21) com válvulas brônquicas unidirecionais, enfocando pacientes heterogêneos, utilizou-se a tomografia para definir um escore de enfisema semelhante ao utilizado pela técnica visual. Nesse estudo, uma heterogeneidade equivalente ao escore 1 já indicava o procedimento, desde que associada ao comprometimento de 51-75% do parênquima em um dos lobos. Supondo, entretanto, que um paciente receba um escore 3 de enfisema no lobo superior (destruição de 51-75% do parênquima) e um escore 2 no lobo inferior (destruição de 25-50%), o grau de heterogeneidade resultante seria 1, o que garantiria a indicação do procedimento. Porém, se esse paciente tivesse 55% de comprometimento tomográfico no lobo superior e 49% no lobo inferior, a heterogeneidade percentual seria de apenas 6 pp, ou seja, seria um caso de enfisema homogêneo. Assim sendo, é importante utilizar um método tomográfico objetivo para a definição do grau de heterogeneidade, já que os pacientes com enfisema homogêneo terão menores chances de benefício com o implante de válvulas.

A ventilação colateral é um importante prognóstico de sucesso no tratamento com o uso de válvulas. Ao contrário do que se pensava inicialmente, é possível que pacientes com enfisema homogêneo também possam se beneficiar do tratamento com válvulas, desde que não haja ventilação colateral. Atualmente, um sistema para medir a ventilação colateral já está disponível comercialmente nos Estados Unidos e Europa. O sistema Chartis® (Pulmonx) e já foi foco de diversos estudos (27-29), com resultados positivos. Esse sistema é utilizado imediatamente antes do tratamento com válvulas, sendo associado à broncoscopia virtual no planejamento do tratamento. Dessa maneira, o paciente com enfisema heterogêneo (> 15 pp de diferença de densidade entre o lobo tratado e os demais lobos, cissura completa e submetido à exclusão lobar é o paciente com melhor expectativa de redução de volume e, consequentemente, de melhora funcional (Figura 3).

## BRONCOSCOPIA VIRTUAL PARA O PLANEJAMENTO DO TRATAMENTO ENDOSCÓPICO

Embora não amplamente utilizada, a broncoscopia virtual (30) tem um papel extremamente importante no planejamento do tratamento endoscópico do enfisema: em primeiro lugar, a broncoscopia virtual diminui grandemente o tempo do procedimento, um fator crucial para pacientes tão doentes quanto os que normalmente são submetidos ao tratamento endoscópico. Além disso, tendo em vista que o custo ainda é um fator a ser considerado nesses procedimentos, o planejamento permite uma maior racionalização pela seleção exata dos locais de implantação.

Não há na literatura um grande número de relatos positivos a respeito da utilização dessa ferramenta; porém, o nosso grupo possui larga experiência com a utilização do *software Volumetric Imaging Display and Analysis* (VIDA), que reproduz a anatomia traqueobrônquica a partir de imagens tomográficas. Como mostram as imagens (Figura 4), o VIDA produz resultados bastante precisos, embora tenha como limitação a necessidade de treinamento de um operador para capacitá-lo a interpretar a árvore traqueobrônquica e a fazer as correções necessárias na interpretação fornecida pelo *software.*

## CONSIDERAÇÕES FINAIS

Existem muitos aspectos que ainda requerem um melhor entendimento para a adequada seleção, avaliação prognóstica e tratamento com o uso dos diversos métodos endoscópicos no enfisema pulmonar. Tendo em vista as dúvidas que permanecem acerca dos mecanismos fisiopatológicos de melhora e dos critérios de seleção de pacientes, é fundamental que sejam

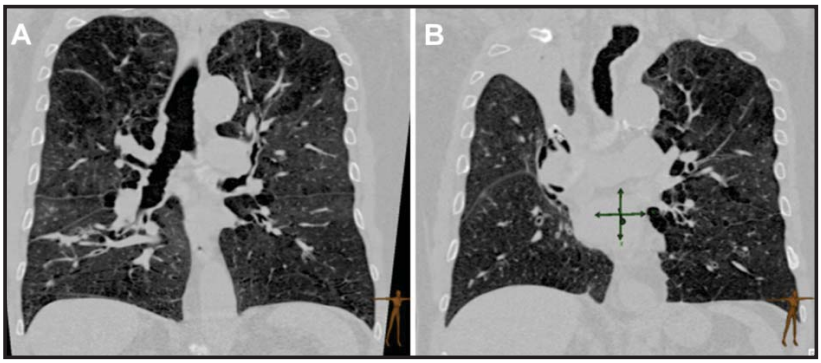


Figura 3 - Em A, paciente com enfisema heterogêneo e cissura completa, antes de ser submetido a exclusão do lobo superior direito com duas válvulas Zephyr® 4.0 e atelectasia do lobo (em B). Houve melhora significativa de todos os parâmetros funcionais, e o paciente deixou a dependência de oxigênio.

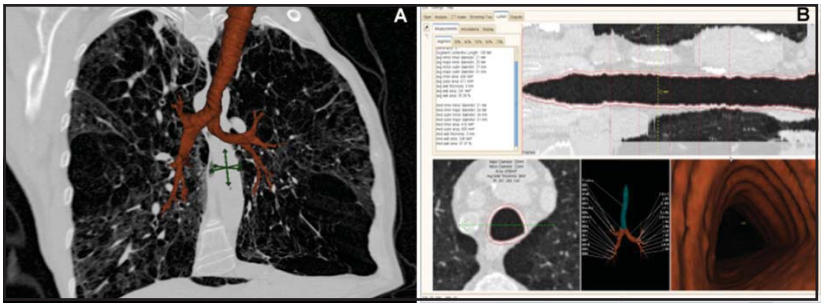


Figura 4 - Imagens obtidas a partir do sistema *Volumetric Imaging Display and Analysis* (VIDA) demonstrando imagens do parênquima pulmonar e da via aérea (em A) e broncoscopia virtual com dimensões dos diversos segmentos da via aérea (em B).

estabelecidos protocolos para o emprego dessa tecnologia, e que esses sejam revisados periodicamente. Também será importante a realização de meta-análises para interpretar os resultados já descritos na literatura. Ainda, há a necessidade de um estudo randomizado planejado com os conhecimentos adquiridos até o momento. Finalmente, é possível que o uso de técnicas broncoscópicas mistas venha a se tornar uma opção para o tratamento dos pacientes com enfisema.

**AGRADECIMENTOS**

O artigo foi elaborado com o apoio editorial de Claudia Buchweitz.

**REFERÊNCIAS:**

1. Brasil. Ministério da Saúde, Instituto Nacional de Câncer. Dia Mundial do Câncer: 120 países se mobilizam pela prevenção contra tumores, diabetes, doenças cardiovasculares e respiratórias. Brasília: INCA; 2011. Available from: http://www2.inca.gov.br/wps/wcm/connect/comunicacaoinformacao/site/home/sala_imprensa/releases/2011/dia_mundial_do_cancer_120_paises_se_mobilizam. Accessed March 29, 2011.
2. Bousquet J, Dahl R, Khaltaev N. Global alliance against chronic respiratory diseases. Allergy. 2007;62(3):216-23.
3. Brasil. Ministério da Saúde, Instituto Nacional de Câncer. A prova que faltava. Brasília: INCA; 2007. Available from: http://www.inca.gov.br/tabagismo/atualidades/ver.asp?id=756. Accessed March 29, 2011.
4. Irion KL, Hochhegger B, Marchiori E, Silva Porto N, Vasconcellos Baldisserotto S, Santana PR. Radiograma de tórax e tomografia computadorizada na avaliação do enfisema pulmonar. J Bras Pneumol. 2007;33(6):720-32.
5. Mannino D, Buist A. Global burden of COPD: risk factors, prevalence, and future trends. Lancet. 2007;370:765-73.
6. Standards for the diagnosis and care of patients with chronic obstructive pulmonary disease. American Thoracic Society. Am J Respir Crit Care Med. 1995;152(5 Pt 2):S77-121.
7. Herth FJ, Gompelmann D, Ernst A, Eberhardt R. Endoscopic lung volume reduction. Respiration. 2010;79(1):5-13.
8. Freund W. Zur operativen behandlung gewisser lungenkrankheiten, insbesondere des aufstarrer thorax dilatation berubenden alveolaren emphysem (mit einem operationsfalle). Zeits Experimentelle Pathol Therap. 1906;3:479.
9. Bircher E. Die erfolge der freundschen operation beim lungen emphysem. Ditsch Med Ws Chr. 1918;44:225.
10. Deslauriers J, LeBlanc P. Emphysema of the lung and lung volume reduction operations. In: Shields TW, LoCicero J, Ponn RB, et al., editors. General thoracic surgery. 6th ed. Philadelphia: Lippincott Williams & Wilkins; 2005.
11. Brantigan OC. Surgical treatment of pulmonary emphysema. Md State Med J. 1957;6(7):409-14.
12. Cooper JD, Patterson GA. Lung-volume reduction surgery for severe emphysema. Chest Surg Clin N Am. 1995;5(4):815-31.
13. Sanchez P. NETT trial: a reassessment. AATS meeting-Abstracts. 2009
14. Sanchez PG, Kucharczuk JC, Su S, Kaiser LR, Cooper JD. National Emphysema Treatment Trial redux: accentuating the positive. J Thorac Cardiovasc Surg. 2010;140(3):564-72.
15. Wood DE. Results of lung volume reduction surgery for emphysema. Chest Surg Clin N Am. 2003;13(4):709-26.
16. Crenshaw GL. Bronchial stenosis produced endoscopically to destroy space-consuming bullae. Geriatrics. 1966;21(3):167-70.
17. Watanabe SI, Sakasegawa KI, Nakamura Y, Kariatsumari K, Suehiro S, Shimokawa S, et al. Placement of the Dumon stent using a flexible bronchofiberscope via tracheostomy. Thorac Cardiovasc Surg. 2003;51(4):231-4.
18. Cardoso PF, Snell GI, Hopkins P, Sybrecht GW, Stamatis G, Ng AW, et al. Clinical application of airway bypass with paclitaxel-eluting stents: early results. J Thorac Cardiovasc Surg. 2007;134(4):974-81.
19. Snell GI, Hopkins P, Westall G, Holsworth L, Carle A, Williams TJ. A feasibility and safety study of bronchoscopic thermal vapor ablation: a novel emphysema therapy. Ann Thorac Surg. 2009;88(6):1993-8.
20. de Oliveira HG, Macedo-Neto AV, John AB, Jungblut S, Prolla JC, Menna-Barreto SS, et al. Transbronchoscopic pulmonary emphysema treatment: 1-month to 24-month endoscopic follow-up. Chest. 2006;130(1):190-9.
21. Sciurba FC, Ernst A, Herth FJ, Strange C, Criner GJ, Marquette CH, et al. A randomized study of endobronchial valves for advanced emphysema. N Engl J Med. 2010;363(13):1233-44.
22. Springmeyer SC, Bolliger CT, Waddell TK, Gonzalez X, Wood DE. Treatment of heterogeneous emphysema using the spiration IBV valves. Thorac Surg Clin. 2009;19(2):247-53, ix-x.
23. Herth FGF, Eberhardt R, Ernst A. Pilot study of an improved lung volume reduction coil for the treatment of emphysema. Am J Respir Crit Care Med. 2009;179:A6160.
24. Herth FJ, Gompelmann D, Ernst A, Eberhardt R. Endoscopic lung volume reduction. Respiration. 2009;79(1):5-13.
25. Goddard PR, Nicholson EM, Laszlo G, Watt I. Computed tomography in pulmonary emphysema. Clin Radiol. 1982;33(4):379-87.
26. Bergin C, Muller N, Nichols DM, Lillington G, Hogg JC, Mullen B, et al. The diagnosis of emphysema. A computed tomographic-pathologic correlation. Am Rev Respir Dis. 1986;133(4):541-6.
27. Gompelmann D, Eberhardt R, Michaud G, Ernst A, Herth FJ. Predicting atelectasis by assessment of collateral ventilation prior to endobronchial lung volume reduction: a feasibility study. Respiration. 2010;80(5):419-25.
28. Fessler HE. Collateral damage assessment for endobronchial lung volume reduction. J Appl Physiol. 2009;106(3):755-6.
29. Aljuri N, Freitag L. Validation and pilot clinical study of a new bronchoscopic method to measure collateral ventilation before endobronchial lung volume reduction. J Appl Physiol. 2009;106(3):774-83.
30. Ferguson JS, McLennan G. Virtual bronchoscopy. Proc Am Thorac Soc. 2005;2(6):488-91, 504-5.

**Artigo original**

# Tratamento endoscópico das estenoses funcionais das vias aéreas

Bronchoscopic management of functional airway obstruction

*Amarilio V. de Macedo Neto[1,2], Hugo G. de Oliveira[1,2], Bruno R. de Macedo[3], Enio do Valle[2]*

## RESUMO

O objetivo do presente estudo foi caracterizar a traqueobroncomalácia (TBM) e *excessive dynamic airway collapse* (EDAC, colapso dinâmico excessivo das vias aéreas).

Embora a TBM e o EDAC, caracterizados por uma redução de 50% ou mais da luz, sejam descritos com frequência crescente na forma de relatos de casos clínicos, faltam dados sistematizados que permitam o pronto diagnóstico e a distinção entre TBM e EDAC. As técnicas endoscópicas têm papel fundamental no diagnóstico e podem ser uma alternativa para o tratamento de TBM e EDAC.

É evidente a necessidade de estudos mais aprofundados acerca de TBM e EDAC que permitam o pronto reconhecimento e o tratamento adequado dessas entidades e das doenças subjacentes, contribuindo para uma melhora na qualidade de vida dos pacientes.

**Descritores:** Traqueomalácia; Traqueia; Endoscopia.

## ABSTRACT

The objective of this review was to characterize tracheobronchomalacia (TBM) and excessive dynamic airway collapse (EDAC).

There have been clinical case reports of TBM and EDAC, both of which are characterized by a ≥ 50% reduction in the cross-sectional area of the tracheobronchial lumen, and the number of such reports is increasing. However, there are no systematic data that would facilitate prompt diagnosis and allow distinctions to be drawn between TBM and EDAC. Endoscopic techniques play a key role in the diagnosis of both conditions and might represent an alternative means of treating patients with TBM or EDAC.

There is a clear need for further studies of TBM and EDAC in order to develop strategies for the prompt recognition and proper treatment of these entities, as well as of the underlying diseases. The use of such strategies could lead to an improvement in the quality of life of patients within this population.

**Keywords:** Tracheomalacia; Trachea; Endoscopy.

1. Hospital de Clínicas de Porto Alegre, HCPA, Universidade Federal do Rio Grande do Sul, UFRGS, Porto Alegre (RS), Brasil.
2. Hospital Moinhos de Vento, HMV, Porto Alegre (RS), Brasil.
3. Faculdade de Medicina, Universidade Federal do Rio Grande do Sul, UFRGS, Porto Alegre (RS), Brasil.
Não há qualquer conflito de interesse entre os autores.

**Endereço para correspondência:** Amarilio Vieira de Macedo Neto. Rua Ramiro Barcelos, 910, Sala 203. CEP 90035-001, Porto Alegre, Brasil
Tel: +55 51 3085 7470. E-mail: aneto@hcpa.ufrgs.br.

## INTRODUÇÃO

Existem basicamente dois tipos de estenoses funcionais das vias aéreas centrais: as malácicas (traqueobroncomalácia, TBM) e as que se devem a colapso das vias aéreas. Essas últimas são denominadas, em inglês, *excessive dynamic airway collapse* (EDAC, colapso dinâmico excessivo das vias aéreas). Embora a ocorrência dessas estenoses seja relativamente comum, não há registros de estudos multicêntricos ou prospectivos com foco nas alterações dinâmicas das vias aéreas. Além disso, muitos pesquisadores não distinguem essas entidades, o que contribui para a dificuldade na identificação e no tratamento de cada uma delas (1).

No EDAC, durante a expiração normal, o aumento da pressão pleural produz um colapso dinâmico e fisiológico das vias aéreas, capaz de reduzir a luz em 50% ou mais, podendo chegar a mais de 70% de redução em alguns indivíduos. Esses casos podem ser acompanhados de um quadro clínico de tosse refratária, sibilância, dispneia, dificuldade em eliminar as secreções, pneumonias de repetição e até mesmo insuficiência respiratória, que pode demandar assistência ventilatória mecânica. Como os sintomas e sinais são inespecíficos e semelhantes aos exibidos pelos portadores de doença pulmonar obstrutiva crônica (DPOC) e asma, a suspeita de EDAC ocorre quando os tratamentos convencionais para DPOC exibem maus resultados, ou mesmo quando há dificuldade em retirar o paciente da assistência ventilatória mecânica. A tomografia computadorizada (TC) e a broncoscopia são utilizadas para o diagnóstico das alterações dinâmicas das vias aéreas, havendo boa correlação e complementaridade entre os dois testes (Figura 1). As provas de função pulmonar também auxiliam no diagnóstico, exibindo alterações características na alça expiratória da curva fluxo-volume em cerca de 40% dos casos.

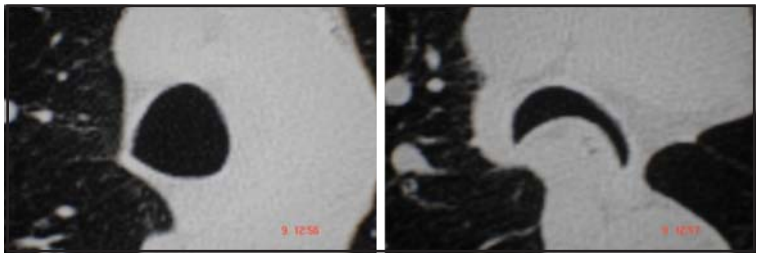

Figura 1 – A) Tomografia computadorizada em inspiração e B) expiração, evidenciando o colapso expiratório que caracteriza EDAC.

Quando ocorre um processo patológico com perda da capacidade de sustentação nas vias aéreas centrais, dizemos que o paciente sofre de TBM. A flacidez e o enfraquecimento da parede cartilaginosa acarretam a diminuição do diâmetro traqueal ou brônquico, particularmente durante a expiração. A TBM é mais comum em pacientes fumantes, de meia idade ou mais velhos, nos quais também deve ser investigada a presença de refluxo gastresofágico. Intubação prévia e traqueostomias também são fatores de risco.

## SINTOMAS E DIAGNÓSTICO

Os sintomas do EDAC são poucos específicos, e os pacientes com até 70% de obstrução costumam ser assintomáticos em repouso, podendo referir dispneia durante o exercício. Em estenoses acima de 70%, os pacientes podem tornar-se sintomáticos em repouso. A variabilidade da velocidade do fluxo de ar através da área estenosada explica porque, mesmo com graus similares de lesão, ocorrem repercussões clínicas distintas. Os pacientes que apresentam um estilo de vida mais ativo têm aumento na velocidade de fluxo aéreo, assim como aumento da curva de queda de pressão na área estenosada e, consequentemente, aumento do trabalho respiratório. No EDAC, os mecanismos fisiopatológicos que levam a estenose funcional ocasionam desde tosse e sibilância até quadros pneumônicos de repetição e insuficiência respiratória. Em muitos casos, são as pneumonias de repetição que despertam a suspeição diagnóstica de uma lesão obstrutiva da via aérea.

O diagnóstico final depende da broncoscopia dinâmica e de TC de tórax em inspiração e expiração (Figura 1). Note-se que o colapso excessivo durante a expiração pode ser detectado, inclusive, durante a investigação broncoscópica de outras condições (2). Pacientes de difícil desmame da ventilação mecânica e aqueles com enfisema e queixa de dispneia acentuada, mesmo diante de provas de função pulmonar inconclusivas, merecem atenção especial em relação ao diagnóstico de EDAC. Nesses últimos, a realização de TC em expiração é uma ferramenta diagnóstica importante. As imagens tomográficas devem ser adquiridas no início da fase expiratória, quando a pressão pleural é maior. Outro indicador importante para a presença de EDAC é o escore na escala de dispneia *Modified Medical Research Council* (MMRC). Essa escala é altamente sensível à presença de estenose traqueal. No caso de pacientes com DPOC, a escala MMRC se correlaciona fortemente com incapacidade, embora sua correlação com medidas de ventilação, como volume expiratório forçado no primeiro segundo, seja mais fraca (3). Entretanto, não é exagero mencionar que as estenoses funcionais, como EDAC e TBM, continuam sendo diagnosticadas de forma pouco ponderada, mesmo por especialistas em pneumologia.

## FISIOPATOLOGIA DAS ESTENOSES "NÃO ANATÔMICAS" E *CHOKE POINT*

O reparo anatômico do triângulo glótico corresponde a 50% de diminuição do diâmetro da traqueia (4). Durante a tosse, a invaginação da camada membranosa atinge 70% de diminuição da luz nas vias aéreas centrais, o que facilita a aceleração do ar, visando a expulsão de partículas e secreções. Myer et al. desenvolveram uma classificação do grau de estreitamento da via aérea com base nesses percentuais (5). Dessa

forma, o grau I diz respeito a estenoses menores do que 50%; o grau II, a estenoses entre 51% e 70%; e o grau III, a estenoses entre 71% e 99% (5).

Murgu e Colt desenvolveram recentemente uma classificação multidimensional para pacientes com colapso expiratório central (6), conhecida como *Functional status, Extent of abnormal airway segment, Morphology, Origin, and Severity of airway collapse during expiration* (FEMOS, status funcional, extensão das anomalias, morfologia, origem e severidade do colapso da via aérea durante a expiração).

A ultrassonografia endobrônquica (UEB) avalia as estruturas histológicas das paredes das vias aéreas e é capaz de distinguir camadas hipo e hiperecoicas (7). A Tabela 1 mostra resultados relatados em relação à avaliação por UEB em casos de colapso central da via aérea (8). Entretanto, para esta finalidade, o uso de UEB ainda está restrito a pesquisa clínica em centros universitários.

Tabela 1 - Achados de ultrassonografia endobrônquica.[a]

| | Tipos de estenose | | |
|---|---|---|---|
| **Localização dos achados** | Colapso dinâmico da via aérea | Colapso dinâmico excessivo da via aérea | Traqueobroncomalácia |
| **Porção membranosa e submucosa** | Membranosa com espessura normal | Membranosa menos espessa (fina) | Espessamento anterior da submucosa e espessamento circunferencial da submucosa (*relapsing polychondritis*) |
| **Porção cartilaginosa** | Cartilagem intacta com espessura normal | Cartilagem intacta com espessura normal | Cartilagem espessada e destruída |

[a]Segundo Murgu e Colt (8).

O *choke point*, ou ponto de estrangulamento, é um conceito dinâmico que se refere ao segmento específico onde ocorre a limitação ao fluxo de ar no colapso traqueal. Na medida em que se processa a expiração, a pressão de recolhimento elástico vai perdendo relevância e a pressão alveolar fica mais dependente da pressão pleural. Porém, a pressão pleural não age apenas nos alvéolos — age também nas vias aéreas intratorácicas, com tendência ao colapso das mesmas. Em pacientes enfisematosos, com hiperinsuflação do parênquima pulmonar, a elevação da resistência ao fluxo de ar provocada pelo colapso expiratório gera grande pressão externa às vias aéreas periféricas. Com a perda da estrutura elástica da parede, temos o cenário apropriado para o colapso de um segmento da via aérea. A relevância do *choke point* diz respeito ao local onde esse ocorre: quando é periférico, a inserção de órteses na via aérea central não melhora os sintomas, podendo, até mesmo, prejudicar o paciente devido às complicações inerentes ao método (9).

Uma técnica utilizada para determinar a localização do *choke point* emprega uma mistura de hélio e oxigênio. Quando o paciente respira essa mistura (heliox 79/21), a densidade do ar cai, com tendência a um fluxo aéreo mais laminar. Com isso, há diminuição da resistência das vias aéreas, e as curvas de fluxo em relação ao volume expiratório máximo ($VE_{máx}$) antes e depois do emprego do heliox geram um diferencial acima de 20% ($\Delta VE_{máx} > 20\%$). Como apenas as vias aéreas centrais dependem da densidade do ar, esse achado localiza o *choke point* em posição favorável ao uso de órteses. Já nas vias aéreas periféricas, o fluxo aéreo é dependente da viscosidade, e não da densidade. Portanto, não há melhora da curva de $VE_{máx}$ com o uso de heliox (10). Embora essa estratégia não seja amplamente utilizada, não há restrições maiores ao seu uso, e a técnica pode ser implementada em laboratórios de função pulmonar.

## MODALIDADES DE TRATAMENTO

Conforme propuseram Murgu e Colt (1), as modalidades de tratamento para TBM e EDAC se dividem em gerenciamento clínico, procedimentos minimamente invasivos e cirurgias. Na primeira categoria está incluído o uso de broncodilatadores, *continuous positive airway pressure* (CPAP, pressão positiva contínua nas vias aéreas) e de drogas específicas para o tratamento da doença subjacente. A segunda categoria engloba o uso de órteses. Na categoria cirúrgica entram a traqueostomia, *splinting* da via aérea e ressecção traqueal.

Cada uma dessas categorias apresenta vantagens e desvantagens, sendo que não há dados conclusivos na literatura que permitam uma recomendação sistemática. Mesmo com relatos de melhora significativa com CPAP > 6 $cmH_2O$, Karlikaya e Alicioglu recentemente descreveram intolerância ao uso de CPAP e de pressão positiva em dois níveis em um caso de EDAC e em um caso de EDAC + TBM devido ao aumento na hiperinsuflação (11).

Vale também mencionar a traqueoplastia membranosa, procedimento cirúrgico via toracotomia direita com fixação de retalhos de tela de polipropileno, na porção membranosa da traqueia e brônquios principais, restaurando a configuração anatômica do formato em C da via aérea. Poucos centros realizam o procedimento. Wright et al. relataram uma experiência de 10 anos em que 14 traqueoplastias membranosas consecutivas foram realizadas sem mortalidade operatória e com seguimento de longo prazo, evidenciando 80% de resultados excelentes ou bons (12).

Murgu e Colt propuseram um algoritmo para o diagnóstico e o manejo de TBM e EDAC (1). Conforme esse algoritmo, após avaliação clínica e funcional e espirometria, o paciente deve passar por broncoscopia ou TC expiratória dinâmica. Uma vez determinada a entidade (EDAC ou TBM), a severidade e a morfologia, trata-se a doença subjacente. A partir daí, a opção é pela continuidade do manejo clínico ou pelo uso de

ventilação não invasiva com pressão positiva, no caso de EDAC, e pela determinação da natureza difusa ou focal da doença, no caso de TBM. Depois disso, parte-se para um teste com órtese no caso de EDAC e de TBM difusa. Os autores recomendam ressecção cirúrgica ou órtese no caso de TBM focal. Após a inserção de órtese, se houver melhora, as alternativas são a manutenção da órtese em caráter permanente, o uso de ventilação não invasiva com pressão positiva adjuvante ou splinting da via aérea.

## RELATOS DE CASO

A seguir, descrevemos dois casos que exemplificam a situação de TBM e EDAC tratados por nosso grupo.

### *Caso 1: TBM*

Paciente masculino, 83 anos, fumante dos 14 aos 62 anos. Paciente portador de fibrilação atrial crônica, anticoagulado.

Em 2002, apresentou pneumonia no lobo superior esquerdo, que evoluiu para atelectasia, mantendo o paciente sintomático, com dispneia (MMRC = 3), muita tosse e escarro purulento.

A broncoscopia realizada em 25 de outubro de 2002 mostrou severa estenose do brônquio principal esquerdo, imediatamente acima da carena no lobo superior esquerdo/lobo inferior esquerdo. Havia virtual oclusão do brônquio do lobo superior esquerdo. Não havia variação na inspiração/expiração da luz, nem resistência à passagem do fibrobroncoscópio.

Em 8 de novembro de 2002, foi inserida por broncoscopia uma órtese de nitinol no brônquio do lobo superior esquerdo, com ótimo resultado funcional. O paciente teve excelente evolução, com desaparecimento da dispneia e das infecções.

Desde então, o paciente tem levado vida normal, apresentando, em média, uma exacerbação por ano, tratada ambulatorialmente. Foram realizadas diversas revisões endoscópicas, sendo o muco removido por aspiração. Atualmente segue com vida normal.

### *Caso 2: EDAC*

Paciente masculino, 83 anos, fumante dos 20 aos 50 anos, 30 maços-ano e sem história de doenças anteriores. O paciente referia dispneia progressiva nos últimos 2 anos e presença de muita secreção, usualmente espessa e purulenta, de difícil eliminação. Era portador de insuficiência renal crônica, em programa de hemodiálise. Tinha estenose aórtica severa.

A TC de tórax mostrou acentuado espessamento difuso de paredes brônquicas, predominando nos lobos inferiores, presença de dilatação luminal e obliteração de alguns brônquios segmentares por material patológico. Havia colapso significativo da porção distal da traqueia e da porção proximal dos brônquios principais. Não foram visualizadas áreas de aprisionamento aéreo durante a expiração forçada.

A fibrobroncoscopia mostrou grande quantidade de muco espesso no lobo superior direito e nos lobos inferiores. Detectou-se severa TBM, predominando nos brônquios principais, que colabavam ao esforço de tosse. Foram inseridas órteses de silicone no brônquio principal direito e no brônquio principal esquerdo. Após a colocação, o paciente referiu desaparecimento da dispneia e acentuada redução do volume de secreções (Figura 2).

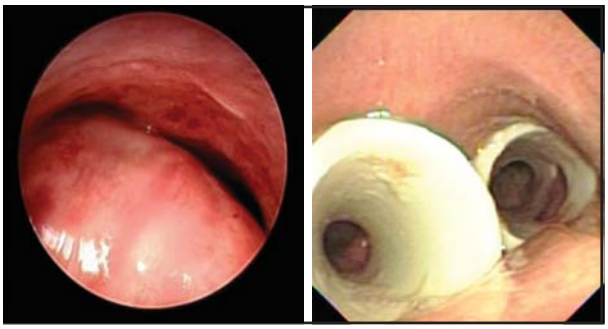

Figura 2 – A) Colapso dinâmico excessivo das vias aéreas na fase expiratória resolvido por colocação broncoscópica de B) duas órteses de silicone do tipo HCPA-1 em brônquios principais direito e esquerdo.

## CONSIDERAÇÕES FINAIS

As alterações dinâmicas da via aérea compreendem duas entidades. Embora se apresentem com sintomas semelhantes e seu tratamento seja basicamente o mesmo, as considerações etiológicas e fisiopatológicas acerca dessas entidades são distintas.

A traqueia e os grossos brônquios são sustentados por anéis cartilaginosos. Normalmente, a razão entre cartilagem e tecido mole é de 4,5:1,0. Quando há um desarranjo nessa proporção, a razão pode cair para até 2,0:1,0, com perda da capacidade de sustentação. Nesse caso, se estabelece o cenário para a TBM. No EDAC, os processos inflamatórios crônicos levam a atrofia das fibras elásticas longitudinais na porção membranosa. O aumento das pressões intratorácicas e a hipotonia da musculatura da porção posterior das vias aéreas são também responsáveis pelo afrouxamento da porção membranosa da vias aéreas. Os brônquios intraparenquimatosos são mais facilmente colapsáveis em pacientes com enfisema e, conforme propuseram Murgu e Colt (13), também em casos de disfunção ventilatória obstrutiva, como ocorre na asma ou na DPOC.

A localização do *choke point* em via aérea central é capital, pois, se a obstrução é periférica, não haverá melhora com a inserção de órteses traqueobrônquicas, ou mesmo com cirurgia de traqueoplastia membranosa, para os casos de EDAC (10). Na prática clínica, algumas vezes, o panorama não é tão simples, e uma tentativa terapêutica com a inserção de órteses pode resultar em melhora significativa. Como se fosse um teste terapêutico, caso a evolução clínica seja favorável, a órtese deve ser mantida. Caso contrário, a órtese de silicone é facilmente retirada. A avaliação tomográfica (inspi-

ração e expiração), realizada com técnica adequada, e a broncoscopia, realizada por profissional experiente, são recomendáveis para complementar os achados clínicos. As órteses de silicone requerem a utilização de broncoscopia rígida e têm excelentes características em relação à força radial. As órteses de silicone do tipo Dumon são mundialmente empregadas e notoriamente aliviam os sintomas obstrutivos por longo tempo. Essas são facilmente removíveis, o que é uma vantagem considerável, mas, no entanto, possuem um perfil mais crítico que as órteses metálicas, devido à razão desfavorável na relação entre diâmetro externo/diâmetro interno. Isso resulta em menor aproveitamento da luz em comparação às órteses metálicas (14). Além disso, mesmo sendo confiáveis, podem migrar e sofrer com aderência de secreções. Recomendam-se revisões periódicas (anuais) de pacientes com órteses de silicone, com trocas periódicas na dependência da presença de colonização. Os pacientes com queixas respiratórias ocasionadas por todos os tipos de estenoses, quando tratados com órteses, têm alívio imediato e significativo dos sintomas, na ordem de até 94%. A mortalidade relacionada ao emprego de órteses na via aérea foi de 1% na casuística de Wood et al. (15).

Diante da ausência de estudos prospectivos, como apontado anteriormente (1), vale citar a iniciativa do Hospital de Clínicas de Porto Alegre (HCPA), que coordena um estudo multicêntrico envolvendo 10 outros centros universitários especializados em broncoscopia intervencionista, nas cinco regiões do Brasil (ClinicalTrials.gov Identifier: NCT01389531 [http://www.clinicaltrials.gov/]). Com parceria e financiamento do Departamento de Ciência e Tecnologia do Ministério da Saúde e a participação da indústria brasileira (Halex Istar, Anápolis, GO, Brasil), o ensaio clínico incluirá 120 pacientes com estenoses benignas e malignas. Uma órtese denominada HCPA-1 foi desenvolvida para enfrentar o alto custo da órtese de silicone importada e possibilitar sua inserção no Sistema Único de Saúde.

A correta indicação da órtese passa por considerações anatômicas, o tipo de lesão e sua fisiopatologia. O papel da órtese em pacientes com EDAC e TBM requer outros estudos para permitir conclusões mais definitivas em relação a sua eficácia. Mais de uma órtese pode ser necessária se os sintomas obstrutivos persistirem, o que pode ocorrer devido à migração distal do *choke point* (16). Em alguns casos, pode ser vantajoso o tratamento combinado da órtese com válvulas endobrônquicas usadas no enfisema pulmonar heterogêneo. Presume-se que o redirecionamento do fluxo aéreo induzido pelas válvulas endobrônquicas possa modificar o comportamento dos *choke points* nas vias aéreas periféricas.

Murgu e Colt, usando o sistema FEMOS no pré e pós-operatório, relataram que a colocação de órteses ocasionou uma melhora imediata do status funcional em pacientes com EDAC (6). Entretanto, as órteses também causaram uma série de efeitos adversos que necessitaram intervenções broncoscópicas secundárias, talvez devido à dinâmica da via aérea e ao estado de inflamação mucosa que ocorre na EDAC. Geralmente, a necessidade de revisão broncoscópica ocorre nas primeiras semanas. A boa hidratação, manifesta por urina clara, o emprego de nebulizações com agentes fluidificantes e a fisioterapia respiratória são importantes cuidados pós-operatórios para evitar a obstrução por muco. O seguimento clínico amiúde, nas primeiras quatro semanas, e a imediata realização de broncoscopia face à deterioração clínica são cuidados fundamentais no manejo desses pacientes.

Em resumo, a EDAC e a TBM possuem diferenças morfológicas perceptíveis nas imagens tomográficas e durante o exame broncoscópico; no entanto, há evidências de que essas entidades possuem também etiologia e fisiopatologia diversas. A classificação multidimensional FEMOS objetivamente define e compara os resultados obtidos com o uso de órteses em pacientes com EDAC e TBM, assistindo pesquisadores e clínicos na busca por respostas relacionadas à melhor seleção de pacientes e a modalidades de tratamentos. O escopo do tratamento é a prevenção do colapso expiratório central que limita o fluxo aéreo, restringindo atividades simples que impactam na qualidade de vida do paciente, e que pode ser responsável por complicações sérias, como pneumonias de repetição.

A realidade da broncoscopia intervencionista é desafiadora, pois inovações tecnológicas estão acopladas ao melhor entendimento etiológico e fisiopatológico das obstruções das vias aéreas centrais. O uso de sistemas de classificação, como o FEMOS, de ferramentas diagnósticas, como as provas de função pulmonar, o uso de heliox e a UEB, além das inovações tecnológicas em materiais, como a órtese HCPA-1 para procedimentos minimamente invasivos, apontam para um futuro promissor na broncoscopia intervencionista.

## REFERÊNCIAS:


1. Murgu SD, Colt HG. Tracheobronchomalacia and excessive dynamic airway collapse. Respirology. 2006;11(4):388-406.
2. Hasegawa I, Boiselle PM, Raptopoulos V, Hatabu H. Tracheomalacia incidentally detected on CT pulmonary angiography of patients with suspected pulmonary embolism. AJR Am J Roentgenol. 2003;181(6):1505-9.
3. Colt HG, Murgu SD. Interventional bronchoscopy from bench to bedside: new techniques for early lung cancer detection. Clin Chest Med. 2010;31(1):29-37, Table of Contents.
4. Brouns M, Verbanck S, Lacor C. Influence of glottic aperture on the tracheal flow. J Biomech. 2007;40(1):165-72.
5. Myer CM, 3rd, O'Connor DM, Cotton RT. Proposed grading system for subglottic stenosis based on endotracheal tube sizes. Ann Otol Rhinol Laryngol. 1994;103(4 Pt 1):319-23.

6. Murgu SD, Colt HG. Description of a multidimensional classification system for patients with expiratory central airway collapse. Respirology. 2007;12(4):543-50.
7. Kurimoto N, Murayama M, Yoshioka S, Nishisaka T, Inai K, Dohi K. Assessment of usefulness of endobronchial ultrasonography in determination of depth of tracheobronchial tumor invasion. Chest. 1999;115(6):1500-6.
8. Murgu S, Kurimoto N, Colt H. Endobronchial ultrasound morphology of expiratory central airway collapse. Respirology. 2008;13(2):315-9.
9. Loring SH, O'Donnell C R, Feller-Kopman DJ, Ernst A. Central airway mechanics and flow limitation in acquired tracheobronchomalacia. Chest. 2007;131(4):1118-24.
10. Healy F, Wilson AF, Fairshter RD. Physiologic correlates of airway collapse in chronic airflow obstruction. Chest. 1984;85(4):476-81.
11. Karlikaya C, Alicioglu B. Tracheobronchomalacia and/or excessive dynamic airway collapse? Balkan Medical Journal. 2011;28:104-6.
12. Wright CD, Grillo HC, Hammoud ZT, Wain JC, Gaissert HA, Zaydfudim V, et al. Tracheoplasty for expiratory collapse of central airways. Ann Thorac Surg. 2005;80(1):259-66.
13. Murgu SD, Colt HG. Expiratory central airway collapse: a concise review. Egyptian Journal of Bronchology. 2007;1(1):87-99.
14. Dumon JF. A dedicated tracheobronchial stent. Chest. 1990;97(2):328-32.
15. Wood DE, Liu YH, Vallieres E, Karmy-Jones R, Mulligan MS. Airway stenting for malignant and benign tracheobronchial stenosis. Ann Thorac Surg. 2003;76(1):167-72; discussion 73-4.
16. Miyazawa T, Miyazu Y, Iwamoto Y, Ishida A, Kanoh K, Sumiyoshi H, et al. Stenting at the flow-limiting segment in tracheobronchial stenosis due to lung cancer. Am J Respir Crit Care Med. 2004;169(10):1096-102.

**Artigo original**

# Tratamento endoscópico da asma: termoplastia brônquica

Bronchoscopic treatment of asthma: bronchial thermoplasty

*Paulo Francisco Guerreiro Cardoso[1], Adalberto Sperb Rubin[2]*

## RESUMO

A termoplastia brônquica é uma nova modalidade terapêutica não medicamentosa para asma. Esta revisão tem por objetivo apresentar os princípios e mecanismos de ação do método, suas indicações, técnica e resultados de estudos clínicos realizados.

O procedimento é realizado foi via broncoscópica, e tem por objetivo a ablação da musculatura lisa das vias aéreas através da liberação endobrônquica de energia térmica por meio de um cateter conectado a uma fonte de energia de radiofrequência. O produto final será a redução da broncoconstrição mediada pela musculatura lisa. Dentre os estudos clínicos realizados, o de maior impacto foi um estudo randomizado controlado por placebo que incluiu 196 pacientes submetidos a termoplastia. O estudo concluiu que a termoplastia brônquica resultou em melhora na qualidade de vida e redução da ocorrência de exacerbações para os asmáticos graves, quando comparados ao grupo placebo.

A termoplastia brônquica é a única modalidade terapêutica não medicamentosa para o controle da asma em asmáticos graves. A sua utilização na prática clínica auxiliará a definir e a estabelecer seu papel nas atuais diretrizes de tratamento de pacientes portadores de asma de difícil controle.

**Descritores:** Asma/prevenção & controle; Asma/terapia; Broncoscopia.

## ABSTRACT

Bronchial thermoplasty is a new non-drug related therapeutic modality for the treatment of asthma. This review presents ithe principles, mechanisms of action, indications, technique and results of the most relevant clinical studies.

Bronchial thermoplasty is a procedure that causes ablation of the airway smooth muscle by means of the bronchoscopic application of thermal energy directly into the airway via a catheter connected to a radiofrequency generator. The aim of the procedure is to reduce bronchoconstriction mediated by the airway smooth muscle. The most relevant clinical study was prospective, randomized and placebo controlled clinical trial that has included 196 patients submitted bronchial thermoplasty. The study concluded that bronchial thermoplasty resulted in improvements in quality of life, caused a reduction in exacerbations in severe asthma compared to placebo.

Bronchial thermoplasty is the only non-drug therapy for severe asthma patients. Its application in clinical practice will help define its role in the treatment of difficult to control asthma patients.

**Keywords:** Asthma/prevention and control; Asthma/therapy; Bronchoscopy.

1. Departamento de Cardiopneumologia, Disciplina de Cirurgia Torácica, Faculdade de Medicina da Universidade de São Paulo, São Paulo (SP), Brasil.
2. Disciplina de Pneumologia, Universidade Federal de Ciências da Saúde de Porto Alegre, Porto Alegre (RS), Brasil.
Não há qualquer conflito de interesse entre os autores.

**Endereço para correspondência:** Paulo F. Guerreiro Cardoso. Rua Dr. Enéas de Carvalho Aguiar, 44, bloco 2, 7 andar, Cerqueira César, CEP 05403-000, São Paulo, SP, Brasil. Tel: + 55 11 26615708. E-mail: cardosop@gmail.com.

## INTRODUÇÃO

O controle da asma possui impactos na qualidade de vida dos pacientes e reduz riscos e custos para esses, seus familiares e sistema de saúde. O desenvolvimento de novos medicamentos associados a programas de educação e a introdução de diretrizes para o tratamento e manutenção da asma têm resultado em um melhor controle da doença. Apesar dessas medidas, aproximadamente 5-10% dos pacientes apresentam sintomas persistentes, com alteração da função pulmonar e exacerbações frequentes, a despeito de um manejo considerado adequado com os melhores recursos e medicações disponíveis (1). Nesses pacientes portadores de asma de difícil controle, a morbidade e a mortalidade relacionadas à doença são mais elevadas, e o consumo de recursos para o tratamento da doença é maior (2).

A asma grave está associada a um processo inflamatório crônico com remodelamento das vias aéreas, cujo conceito resume as alterações estruturais das vias aéreas nas manifestações alérgicas e supurativas. O espessamento de paredes brônquicas, a hiperplasia glandular, com o consequente aumento da secreção de muco e da vascularização, assim como a hipertrofia da musculatura lisa das vias aéreas (MLVA) contribuem para a manutenção dos sintomas da doença (3).

O aumento da massa muscular nas vias aéreas e a potencialização da contratilidade da MLVA em resposta a uma variedade de estímulos são importantes na asma, e os sintomas em asmáticos graves e de difícil controle são devidos à contratura da MLVA, que está hipertrofiada nesses pacientes (4).

A termoplastia brônquica é um método de ablação da musculatura lisa brônquica através de energia térmica por ondas de radiofrequência. O método foi desenvolvido e aprovado para o tratamento de asma de difícil controle, tendo como alvo principal a MLVA, com base no princípio de que a redução da contratilidade e/ou da quantidade de MLVA pode aliviar os sintomas e reduzir o número de episódios de exacerbação em asmáticos (5).

## ASMA E MLVA

A verdadeira função da MLVA, bem como a sua própria existência, ainda são motivos de controvérsia. Embora a musculatura lisa seja parte integrante da estrutura brônquica, alguns autores sustentam que a MLVA é apenas vestigial, a exemplo de outras estruturas tais como o apêndice e a musculatura auricular externa. A controvérsia reside no fato de a literatura descrever uma grande variedade de funções para MLVA, que vão desde o "auxílio peristáltico" para a exalação e para a eliminação de muco, a promoção de fluxo venoso e linfático, até a estabilização e proteção da via aérea, apenas para mencionar algumas (6). Apesar de muita especulação em torno do assunto, é consenso que os eventos contráteis descontrolados dessa musculatura em resposta a estímulos estão implicados na hiper-reatividade brônquica encontrada na asma (7). Ademais, a MLVA em asmáticos é particularmente suscetível a estímulos, resultando em hiper-reatividade brônquica e contratura das vias aéreas. Desta forma, pode estar associada ao processo inflamatório, sendo assim um fator contribuinte do remodelamento brônquico.

## MECANISMO DE AÇÃO, INDICAÇÕES, EQUIPAMENTO E PROCEDIMENTO

O mecanismo de ação da termoplastia brônquica consiste na atrofia ou na destruição da MLVA com a administração de calor nas vias aéreas (8). Essa alteração foi verificada em vias aéreas de cães tratados, nos quais a MLVA foi substituída por tecido fibroso (1). É possível que outros componentes das vias aéreas, tais como inervação, vascularização, recrutamento inflamatório, epitélio e produção de muco, também sejam alterados pela indução térmica local, embora não haja confirmação através de estudos. Em tese, qualquer alteração nesses componentes pode contribuir para um melhor controle da doença (9).

Estudos clínicos sugerem que a termoplastia está indicada em pacientes com asma persistente grave e asma de difícil controle nos quais, apesar de tratamento otimizado baseado em diretrizes internacionais (10), não se alcance o controle da doença (11). Os critérios de seleção estão sumarizados no Quadro 1.

Quadro 1 - Critérios de seleção para termoplastia brônquica.

| |
|---|
| Adulto, portador de asma persistente grave e asma de difícil controle diagnosticada com reversibilidade de volume expiratório forçado no primeiro segundo ($VEF_1$) ou hiperreatividade brônquica |
| $VEF_1 \geq 60\%$ pré-broncodilatador |
| Paciente sintomático, mesmo na vigência de tratamento adequado (fluticasona ou equivalente em dose ≥ 500 µg e $ß_2$-agonistas de longa duração) |
| Ausência de comorbidades instáveis que impeçam a realização de broncoscopia sob sedação (comorbidades cardiovasculares, diabetes tipo I, epilepsia) |
| Ausência de infecções em atividade |
| Ausência de marca-passo ou neuroestimulador |

Os estudos atuais ainda não permitem concluir com exatidão quais os subgrupos de asmáticos graves serão mais beneficiados pelo tratamento. As análises individuais dos casos incluídos nos estudos demonstraram alguns casos com grande melhora de sintomas e controle da asma, inclusive com redução expressiva do uso de medicamentos e suspensão da corticoterapia oral (12,13).

O equipamento que compõe o sistema (Alair®; Asthmatx-Boston Scientific, Boston, MA, EUA) consiste em um gerador de radiofrequência e um ca-

teter (Figuras 1 e 2). O cateter é introduzido através do canal de trabalho de um fibrobroncoscópio e possui eletrodos em sua extremidade numa cesta expansível. O cateter alcança a via aérea mais distalmente visível através do broncoscópio, sendo então a cesta expandida de modo que os quatro eletrodos toquem simetricamente a circunferência da parede da via aérea (Figura 3). O sistema gerador libera energia por radiofrequência monopolar de 480 kHz por um período de 10 segundos, gerando e transmitindo calor através dos eletrodos durante esse período. Após cada ativação, a cesta é retraída e o cateter é reposicionado a cada 5 mm em sentido proximal, à partir dos brônquios subsegmentares até os lobares. O tratamento completo consiste em três sessões, com um intervalo de três semanas entre cada sessão. O tratamento envolve o preenchimento de um mapa das ativações em cada sessão e cumpre a seguinte sequência pré-determinada: a primeira sessão é realizada no lobo inferior direito; a segunda, no lobo inferior esquerdo; e a terceira, em ambos os lobos superiores. O procedimento pode ser realizado sob sedação consciente, preferencialmente assistida por anestesista, e com o paciente monitorizado. O procedimento é considerado tecnicamente correto quando todas as vias aéreas distais aos brônquios principais, com calibre entre 3 e 10 mm, tenham sido tratadas, à exceção do lobo médio, que não é tratado.

Figura 1 - Gerador de radiofrequência utilizado no sistema Alair® (Asthmatx-Boston Scientific, Boston, MA, EUA).



Figura 2 - Cateter utilizado para termoplastia brônquica no sistema Alair® (Asthmatx-Boston Scientific,Boston, MA, EUA).

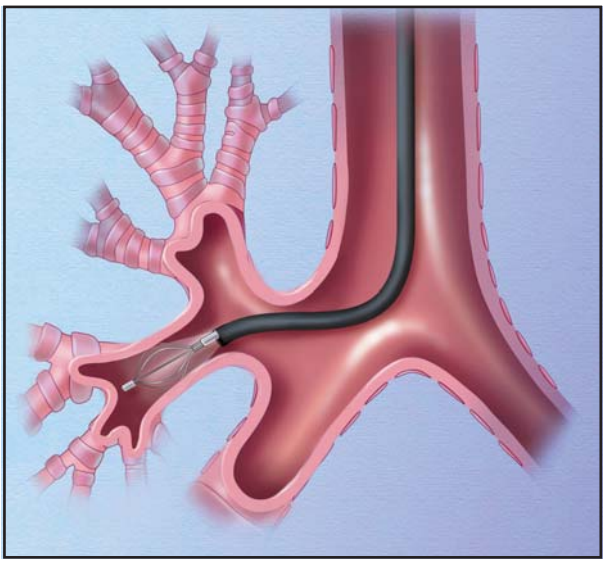

Figura 3 - Desenho esquemático do procedimento demonstrando o cateter com as hastes expandidas tocando a circunferência da parede de brônquica durante a termoplastia.

## RESULTADOS DE ESTUDOS CLÍNICOS

Estudos pré-clínicos com a termoplastia brônquica realizados em cães demonstraram que a liberação de calor a partir de radiofrequência na temperatura de 75°C esteve associada a uma maior eficácia em comparação a temperaturas menores. Ficou evidenciado, ao longo de três anos de observação, que o tratamento reduzia ou eliminava a MLVA das áreas tratadas, sem evidência inequívoca de dano ao parênquima, epitélio ou estrutura brônquica.

O primeiro estudo em humanos incluiu 9 pacientes com indicação de lobectomia por neoplasia pulmonar, nos quais a termoplastia causou efeitos semelhantes sobre a MLVA aos observados em cães na análise histológica do lobo ressecado três semanas após a termoplastia (14). Posteriormente, 16 asmáticos leves foram tratados e acompanhados por dois anos, resultando em melhora clinica e funcional com redução da hiper-reatividade brônquica (11).

Em um estudo foram incluídos 112 asmáticos com asma persistente moderada ou grave e considerados estáveis por seis semanas antes da inclusão no estudo (11). Os pacientes foram randomizados em dois grupos: tratamento convencional e tratamento convencional + termoplastia. Após um ano de acompanhamento, o grupo tratado com termoplastia apresentou redução significativa do número de exacerbações, melhora no pico de fluxo matinal, melhora nos escores do questionário de qualidade de vida e de sintomas, aumento na porcentagem de dias livres de sintomas e redução do uso de medicação de resgate. O grupo tratado com termoplastia também apresentou um aumento na ocorrência de efeitos adversos, a maioria de natureza leve (dispneia, tosse e sibilância), cujo tempo médio de recuperação foi inferior a sete dias. Entretanto, houve aumento no número de hospitalizações por

asma exacerbada nesse grupo. A partir da sexta semana, a incidência de efeitos adversos foi semelhante nos dois grupos. Em uma análise post hoc, os pacientes que utilizavam doses maiores de um corticoide inalatório (> 1.000 µg de beclometasona) apresentaram benefícios ainda superiores aos observados na população total estudada.

Em outro estudo (9), foram avaliados eficácia e segurança da termoplastia em asmáticos persistentes graves. Foram incluídos usuários de doses altas de corticoide inalatório (> 750 µg de fluticasona ou equivalente) e $\beta_2$-agonistas de longa duração. Foram randomizados 15 pacientes para a termoplastia (além do tratamento convencional), e comparados a 17 controles. Metade dos pacientes em cada grupo também fazia uso de corticoide oral. A análise após o primeiro ano de inclusão demonstrou um maior número de internações no grupo tratado (sete internações em 4 pacientes) durante o período de tratamento (até seis semanas após o último procedimento), não sendo observadas internações no grupo controle durante esse período. Dentre as sete internações, cinco foram motivadas por exacerbação da asma e duas por colapso lobar (lobo inferior), revelando uma incidência maior de complicações após a termoplastia nos pacientes graves em comparação com os resultados de estudos anteriores. A ocorrência de sintomas respiratórios foi maior durante o período nos pacientes submetidos à termoplastia. Ao fim do primeiro ano, a incidência de efeitos adversos e de hospitalizações foi semelhante entre os grupos. Os pacientes tratados apresentaram melhora clínica, melhora do volume expiratório forçado no primeiro minuto, reduziram o uso de medicação de resgate e apresentaram melhoras nos escores de controle da asma. O estudo concluiu que, embora tenha havido um incremento da morbidade logo após o tratamento, os benefícios da termoplastia em asmáticos persistentes graves se mantiveram ao final de um ano foram significativos, o que já havia sido demonstrado na análise post hoc em outro estudo (9).

Um terceiro estudo incluiu um grupo placebo no qual asmáticos foram submetidos ao procedimento de maneira semelhante, porém sem ativação e liberação de energia por radiofrequência nas vias aéreas (15). O tratamento e a broncoscopia placebo foram realizados por pesquisadores cegados para a avaliação/acompanhamento clínico dos pacientes. Esse estudo, considerado duplo-cego, controlado com placebo e randomizado, incluiu pacientes com diagnóstico de asma grave que, a despeito do uso de altas doses de corticoides inalatórios e $\beta_2$-agonistas de longa duração, persistiam sintomáticos. Assim, 196 pacientes foram submetidos à termoplastia, enquanto 101 realizaram o tratamento placebo. Ambos os grupos apresentaram uma melhora significativa nos escores do *asthma quality of life questionnaire*, apesar de que, no grupo termoplastia, 81% dos pacientes alcançaram uma pontuação ≥ 0,5 (considerada melhora clínica) contra apenas 63% no grupo placebo. Os desfechos secundários, como uso de medicação de resgate, escore de sintomas, dias livres de sintomas e pico de fluxo matinal, foram melhores no grupo tratado do que no grupo placebo, embora sem diferenças significativas. Durante o período após o tratamento, o número de exacerbações graves foi significativamente inferior no grupo termoplastia em relação ao grupo placebo. Foram realizadas 558 ativações no grupo tratado, não se observando pneumotórax, hemoptise significativa, necessidade de intubação ou de ventilação mecânica nem óbitos. Apesar da termoplastia ter se relacionado a um número maior de internações durante o tratamento, houve uma redução no número de internações e de visitas a emergência até o final do primeiro ano de análise. Dentre os efeitos adversos observados em ambos os grupos após o tratamento, houve um aumento transitório dos sintomas da asma, cuja resolução se deu em torno de uma semana. Concluiu-se que a termoplastia resultou em melhora na qualidade de vida e redução da ocorrência de exacerbações para os asmáticos graves, quando comparados ao grupo placebo.

Asmáticos graves não controlados são responsáveis por uma parcela significativa dos gastos e da frequência de utilização de serviços de saúde pública (16,17). A melhora na qualidade de vida desses pacientes está diretamente associada à redução de gastos em saúde na asma (18,19).

Não obstante os benefícios demonstrados nos estudos clínicos com a termoplastia brônquica, ainda pairam dúvidas no que tange à segurança desse tratamento a longo prazo, bem como a possibilidade de algum dano tecidual, atelectasia ou mesmo surgimento de bronquiectasias. Nesse particular, os dados recentes sobre a segurança envolvendo os três grandes ensaios clínicos já citados (9,11,15) foram publicados recentemente (20). Após cinco anos de acompanhamento, não foram verificadas complicações clínicas ou deterioração da função pulmonar nos pacientes submetidos à termoplastia brônquica. A comparação entre a incidência de hospitalizações por sintomas respiratórios não demonstrou diferenças entre o primeiro ano de acompanhamento e os quatro seguintes, indicando assim um perfil positivo de segurança tardia para o procedimento. Uma análise dos resultados de tomografia computadorizada de tórax cinco anos após o tratamento em 15 pacientes, também não foram observadas alterações anatômicas significativas, comprovando a ausência de deformidades anatômicas tardias.

## CONSIDERAÇÕES FINAIS

Em conclusão, a termoplastia brônquica inicia uma nova etapa na busca do controle adequado da asma em asmáticos graves. A sua utilização na prática clínica com o consequente acúmulo de experiência no método, auxiliarão a estabelecer o seu papel nas atuais diretrizes de tratamento de pacientes portadores de asma de difícil controle.

## REFERÊNCIAS:


1. Moore WC, Bleecker ER, Curran-Everett D, Erzurum SC, Ameredes BT, Bacharier L, et al. Characterization of the severe asthma phenotype by the National Heart, Lung, and Blood Institute's Severe Asthma Research Program. J Allergy Clin Immunol. 2007 Feb;119(2):405-13.
2. Wenzel S. Severe asthma in adults. Am J Respir Crit Care Med. 2005 Jul 15;172(2):149-60.
3. Woodruff PG, Fahy JV. Airway remodeling in asthma. Semin Respir Crit Care Med. 2002 Aug;23(4):361-7.
4. ATS. Proceedings of the ATS workshop on refractory asthma: current understanding, recommendations, and unanswered questions. American Thoracic Society. Am J Respir Crit Care Med. 2000 Dec;162(6):2341-51.
5. Borger P, Tamm M, Black JL, Roth M. Asthma: is it due to an abnormal airway smooth muscle cell? Am J Respir Crit Care Med. 2006 Aug 15;174(4):367-72.
6. Mitzner W. Airway smooth muscle: the appendix of the lung. Am J Respir Crit Care Med. 2004 Apr 1;169(7):787-90.
7. Seow CY, Fredberg JJ. Historical perspective on airway smooth muscle: the saga of a frustrated cell. J Appl Physiol. 2001 Aug;91(2):938-52.
8. Cox PG, Miller J, Mitzner W, Leff AR. Radiofrequency ablation of airway smooth muscle for sustained treatment of asthma: preliminary investigations. Eur Respir J. 2004 Oct;24(4):659-63.
9. Pavord ID, Cox G, Thomson NC, Rubin AS, Corris PA, Niven RM, et al. Safety and efficacy of bronchial thermoplasty in symptomatic, severe asthma. Am J Respir Crit Care Med. 2007 Dec 15;176(12):1185-91.
10. Tudorache V. [GINA (Global Initiative for Asthma) 2006--a chapter in the bronchial asthma chronicles, or something else?]. Pneumologia. 2007 Jan-Mar;56(1):5-6.
11. Cox G, Miller JD, McWilliams A, Fitzgerald JM, Lam S. Bronchial thermoplasty for asthma. Am J Respir Crit Care Med. 2006 May 1;173(9):965-9.
12. Martin N, Pavord ID. Bronchial thermoplasty for the treatment of asthma. Curr Allergy Asthma Rep. 2009 Jan;9(1):88-95.
13. Rubin AS, Cardoso PF. [Bronchial thermoplasty: report on the first endoscopic treatment for asthma in Latin America]. J Bras Pneumol. 2008 Jan;34(1):59-62.
14. Miller JD, Cox G, Vincic L, Lombard CM, Loomas BE, Danek CJ. A prospective feasibility study of bronchial thermoplasty in the human airway. Chest. 2005 Jun;127(6):1999-2006.
15. Castro M, Rubin AS, Laviolette M, Fiterman J, De Andrade Lima M, Shah PL, et al. Effectiveness and safety of bronchial thermoplasty in the treatment of severe asthma: a multicenter, randomized, double-blind, sham-controlled clinical trial. Am J Respir Crit Care Med. 2010 Jan 15;181(2):116-24.
16. Holgate ST, Polosa R. The mechanisms, diagnosis, and management of severe asthma in adults. Lancet. 2006 Aug 26;368(9537):780-93.
17. Schatz M, Zeiger RS, Mosen D, Vollmer WM. Asthma-specific quality of life and subsequent asthma emergency hospital care. Am J Manag Care. 2008 Apr;14(4):206-11.
18. Eisner MD, Ackerson LM, Chi F, Kalkbrenner A, Buchner D, Mendoza G, et al. Health-related quality of life and future health care utilization for asthma. Ann Allergy Asthma Immunol. 2002 Jul;89(1):46-55.
19. Magid DJ, Houry D, Ellis J, Lyons E, Rumsfeld JS. Health-related quality of life predicts emergency department utilization for patients with asthma. Ann Emerg Med. 2004 May;43(5):551-7.
20. Thomson NC, Rubin AS, Niven RM, Corris PA, Siersted HC, Olivenstein R, et al. Long-term (5 year) safety of bronchial thermoplasty: Asthma Intervention Research (AIR) trial. BMC Pulm Med. 2011;11:8.

**Artigo original**

# Early detection and treatment of squamous cell lung cancer

## Diagnóstico precoce e tratamento do carcinoma escamoso de pulmão

*Johannes M.A. Daniels[1], Hugo G. de Oliveira[2], Thomas G. Sutedja[1]*

## ABSTRACT

In this review, we discuss the detection, staging, and treatment of early-stage squamous cell lung cancer, with a focus on bronchoscopic techniques, including electrocauterization, argon plasma coagulation, cryotherapy, neodymium:yttrium-aluminum-garnet laser therapy, photodynamic therapy, and intraluminal brachytherapy.

The cure rate achieved with bronchoscopic techniques is 43-97%. Most bronchoscopic strategies are less morbid and less toxic than is non-bronchoscopic radiation therapy. Success depends on the application of stringent selection criteria for appropriate tumors, smaller tumors responding better. In some cases, electrocauterization, argon plasma coagulation, and cryotherapy can be conducted safely in an outpatient setting.

There is sufficient technology available for the detection and treatment of early-stage squamous cell lung cancer. The greatest challenge is to determine whether early detection and treatment improves survival in high-risk populations and is cost-effective.

**Keywords:** Carcinoma, non-small-cell lung/diagnosis; Carcinoma, squamous cell/therapy; Bronchoscopy/trends.

## RESUMO

Neste artigo de revisão, discutimos os métodos para detecção, estadiamento e tratamento do carcinoma epidermoide precoce com foco em técnicas broncoscópicas, como eletrocautério, coagulação com plasma de argônio, crioterapia, laser neodímio:ítrio-alumínio-granada, terapia fotodinâmica e braquiterapia intraluminal.

A taxa de cura com as técnicas broncoscópicas é 43-97%. A maioria das estratégias broncoscópicas apresenta menor morbidade e toxicidade que a radioterapia. O sucesso depende da aplicação rigorosa de critérios de seleção de acordo com o tumor, sendo que aqueles menores apresentam melhor resposta. Em alguns casos, o eletrocautério, a coagulação com plasma de argônio e a crioterapia podem ser utilizados ambulatorialmente com segurança.

Há suficiente tecnologia disponível para a detecção e tratamento precoce do câncer de pulmão epidermoide. O maior desafio é determinar se a detecção e o tratamento precoces melhoram a sobrevida em coortes de alto risco e se tal abordagem é custo-efetiva.

**Descritores:** Carcinoma pulmonar de células não pequenas/diagnóstico; Carcinoma escamoso/terapia; Broncoscopia/tendências.

1. Department of Pulmonary Diseases, *Vrij Universiteit*, VU, Free University, University Medical Center, Amsterdam, the Netherlands.
2. Department of Thoracic Surgery, Porto Alegre Hospital de Clínicas, Federal University of Rio Grande do Sul, Porto Alegre (RS), Brazil.

**Correspondence to:** J.M.A. Daniels. Department of Pulmonary Diseases, Z 4A48. VU University Medical Center. De Boelelaan 1117, 1081HV Amsterdam, the Netherlands. E-mail: j.daniels@vumc.nl.

## INTRODUCTION

Non-small cell lung cancer is the leading cause of cancer death worldwide (1,2). The disappointing fact that the overall five-year survival rate is only approximately 15% is mainly attributable to the fact that the disease is often at an advanced stage at the time of diagnosis and to the limited effectiveness of treatments for metastatic disease. Even for stage I or II lung cancer, which is usually treated with curative intent, five-year survival is only 50-60% (3), because of the potential for subsequent primary lung tumors and metastases. In contrast, the prognosis of early-stage, centrally located in situ squamous cell lung cancer (stage 0) is excellent, the five-year survival rate being 90% (4-8). As can be seen in Table 1, the World Health Organization has devised a classification system that divides premalignant squamous cell tumors into nine categories (grades A through I), ranging from normal to invasive carcinoma (9). The invasive potential of these tumors and the need for curative treatment are both controversial (10,11). The natural history of premalignant tumors is difficult to study because these tumors are often asymptomatic and are discovered by chance. In addition, most facilities treat the tumors at the time of detection rather than awaiting the development of invasion (5-8,11). The reported rates of progression from carcinoma in situ (CIS) to invasive cancer range from 20% to 67%, even when bronchoscopic procedures are used (12-15). This underscores the need for effective detection and treatment strategies, especially in patients with a reasonable life expectancy.

Table 1 - World Health Organization system for the classification of premalignant bronchial tumors (9).

| Grade | Histologic characteristic |
|---|---|
| **A** | Normal |
| **B** | Inflammation/bronchitis |
| **C** | Hyperplasia |
| **D** | Squamous metaplasia |
| **E** | Mild dysplasia |
| **F** | Moderate dysplasia |
| **G** | Severe dysplasia |
| **H** | Carcinoma in situ |
| **I** | Invasive carcinoma |

Screening trials for the early detection of lung cancer in high-risk populations are ongoing and are likely to identify large numbers of patients. Subjecting these patients to the classical treatment for early-stage lung cancer (radical surgical resection) might not be in their best interest, for several reasons. First, early-stage squamous cell lung cancer is often centrally located, which necessitates either bronchotomy, lobectomy (typically sleeve lobectomy), or pneumonectomy. Second, patients often present with synchronous or metachronous tumors that would require multiple resections. Third, the patients with the highest risk of lung cancer often have significant comorbidities, such as chronic obstructive pulmonary disease (COPD) and cardiovascular disease. The cumulative morbidity and mortality of such an aggressive approach might therefore be too high a burden. One alternative, potentially curative, approach to these patients is the use of minimally invasive tissue-sparing bronchoscopic treatment modalities such as electrocauterization, argon plasma coagulation (APC), cryotherapy, and photodynamic therapy (PDT). In this review, we discuss the methods for the detection, staging, and treatment of early-stage squamous cell lung cancer, with a focus on bronchoscopic techniques.

## DETECTION OF EARLY-STAGE SQUAMOUS CELL LUNG CANCER

The classic screening method for centrally located early-stage lung cancer is sputum cytology. However, this method is limited by its low sensitivity, which is due to sampling error and technical difficulties in the preparation of samples, as well as to significant variations in intra- and inter-observer agreement. The advent of white-light bronchoscopy (WLB), performed with a flexible (fiberoptic) bronchoscope, has enabled visual inspection of the central airways. However, despite recent technological advances in fiberoptic videoendoscopic techniques, the sensitivity of WLB for detecting early-stage lung cancer remains low. This inspired investigators to enhance the performance of bronchoscopy by employing additional optical techniques, such as autofluorescence and optical coherence tomography.

### *Autofluorescence Bronchoscopy*

The rate at which preneoplastic lesions and CIS are detected has increased significantly since autofluorescence imaging has come into use. Autofluorescence bronchoscopy (AFB), which combines autofluorescence imaging with WLB, utilizes spectral differences in fluorescence and absorption to distinguish between normal and dysplastic bronchial epithelium. These differences have been the basis for the design of various autofluorescence imaging devices. Recent advances include the use of a combination of reflectance and fluorescence (16-19). Whereas early systems were developed for fiberoptic bronchoscopy, the latest generation of devices are integrated into videoendoscopic systems.

Figure 1 shows the SAFE-3000® system (Pentax Corp., Tokyo, Japan), which uses illumination from a semiconductor laser diode emitting light at a wavelength of 408 nm and detects autofluorescence, with a single high-sensitivity color charge-coupled device sensor, in the 430-700 nm fluorescence spectrum. Reflected blue light is used to generate a fluorescence-reflectance image. The white-light and fluorescence im-

ages can also be made to display simultaneously (Figure 2). The Lucera® autofluorescence imaging system (Olympus Corp., Tokyo, Japan) uses blue light (395-445 nm) for illumination. An autofluorescence image (490-700 nm)—as well as two reflectance images, one green (550 nm) and one red (610 nm)—are captured sequentially and integrated by a video processor to produce a composite image.

Figure 1 - The Pentax SAFE 3000® autofluorescence system.

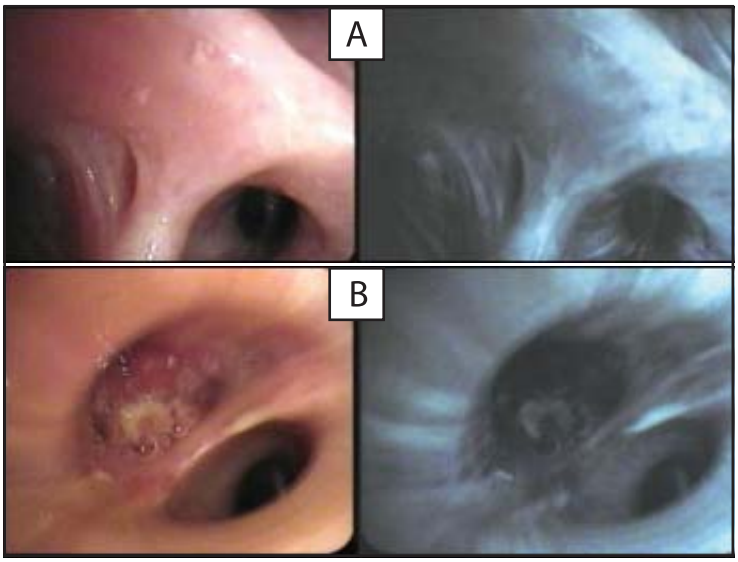


Figure 2 - Normal bronchial epithelium (A) and squamous cell lung cancer (B), seen using the Pentax SAFE 3000® system. Note the reduced tissue autofluorescence at the site of the tumor. The image on the left is white-light imaging, and the image on the right is autofluorescence imaging.

The reported sensitivity of WLB is 9-58%, whereas AFB performs better, with a sensitivity of 44-82%. The drawback of that increased sensitivity is that the specificity of AFB is only 46-75%, compared with 62-95% for WLB. False-positive findings increase the number of unnecessary biopsies, which reduces the cost-effectiveness of this technique. However, according to recent data, in areas that, despite benign histopathology, exhibit abnormal autofluorescence, there are more chromosomal aberrations, and the presence of multiple areas of abnormal autofluorescence might be an indicator of increased lung cancer risk (20,21). The use of a quantitative score during autofluorescence imaging has been shown to improve specificity (22).

### *High-Magnification Videoendoscopy*

The high-magnification Exera® endoscope (Olympus Corp.) combines fiberoptic and videoendoscopic technologies to produce images of the bronchial wall at a magnification up to 110 times greater than that obtained with standard videoendoscopes. This enables the visualization of microvascular networks in the bronchial mucosa. Increased vessel density in the bronchial submucosa, which is often present in squamous dysplasia, might play an early role in cancer pathogenesis (23). Angiogenic squamous dysplasia is a potentially more aggressive preneoplastic lesion, characterized by a collection of blood vessels juxtaposed to and projecting into an area of epithelial dysplasia. In the majority of areas of abnormal autofluorescence, high magnification facilitates the identification of increased microvascular density, which makes it possible to discriminate between squamous dysplasia and mucosal inflammation.

### *Narrow-Band Imaging*

Like high-magnification videoendoscopy, narrow-band imaging (NBI; Olympus Corp.) is a novel system that utilizes the changes seen in the microvascular network. This technique uses a narrow-band filter rather than the conventional, broad, red-green-blue (RGB) filter used in standard videoendoscopes. The conventional RGB filter uses bands of 400-500 nm (blue), 500-600 nm (green), and 600-700 nm (red), whereas NBI uses three narrow bands, of 400-430 nm (blue, covering hemoglobin absorption at 410 nm), 420-470 nm (blue), and 560-590 nm (green). Blue light has a short wavelength, reaches into the bronchial submucosa, and is absorbed by hemoglobin. As previously stated, this enables the detection of increased vessel growth and complex networks of tortuous vessels, dotted vessels, and spiral or screw type tumor vessels of the bronchial mucosa, which might reflect the onset of angiogenesis in the process of carcinogenesis (24). In the evaluation of airway lesions that are abnormal under autofluorescence imaging, this technique provides images of microvessels that are more accurate than are those obtained with high-magnification videoendoscopy using broadband RGB technology. The rate of detection of dysplasia/malignancy obtained with the NBI-WLB combination seems to be higher than that obtained with WLB alone, as demonstrated in one small study (25). There has been only one prospective study of early-stage squamous cell lung cancer comparing WLB, NBI, and AFB, in terms of their diagnostic yield (26). The re-

sults of that study suggest that NBI increases the specificity of bronchoscopy. Therefore, NBI and AFB might be complementary techniques in the future.

***Optical Coherence Tomography***

Optical coherence tomography (OCT) is an optical imaging method that offers microscopic resolution for visualizing structures at or below the tissue surface. Although OCT is similar to ultrasound, it uses near-infrared light (rather than sound waves), which is applied via a small probe inserted into the working channel of a bronchoscope. Because the velocity of light is far greater than is that of sound, the light reflected back from the structures within the tissue cannot be detected electronically, so it is detected with a technique known as low-coherence interferometry. An advantage of this technique is that light waves, unlike sound waves, do not require a coupling medium (liquid or gel), which makes OCT ideal for use in the airways. In addition, OCT creates images of cellular and extracellular structures by analyzing the backscattered light, with a spatial resolution of approximately 3-15 µm and a depth penetration of ~2 mm, to provide near-histological images of the bronchial wall. Early studies showed that OCT can distinguish dysplasia from metaplasia, hyperplasia, and normal tissue, as well as distinguishing between CIS and invasive cancer (27,28). The histopathological grade has been associated with epithelial thickness, as well as with other aspects, greater severity resulting in the darkening of cell nuclei and reduced light scattering. In cases of invasive carcinoma, the basement membrane becomes disrupted or disappears (28). To further advance this technology, systems with higher resolution, which can provide greater detail in images of tissue microstructures, and incorporating Doppler flowmetry, which can detect microvascular blood flow, could be useful. Doppler OCT systems that can detect very slow blood flow (< 20 µm/sec in blood vessels as small as 15 µm in diameter) already exist. The OCT technology could prove useful for structural and functional assessment of suspicious lesions, as well as for staging (based on invasion of the basement membrane) and feedback during bronchoscopic procedures. However, this promising technique requires further validation.

## TREATMENT OF EARLY-STAGE SQUAMOUS CELL LUNG CANCER

Surgery is still the most widely accepted approach for the treatment of CIS, resulting in an 80-90% five-year survival rate. Unfortunately, such surgery often involves the removal of a significant amount of normal lung parenchyma. Up to 30% of patients with early-stage, centrally located lung cancer require bilobectomy or pneumonectomy, the remaining patients requiring lobectomy. In addition, such patients can present with synchronous tumors or develop additional primary tumors (field cancerization) after curative treatment. In these patients, comorbidities such as COPD often limit the amount of lung parenchyma that can be resected. Surgery is therefore not necessarily the only option and probably should not always be the treatment of first choice. There is significant interest in the use of bronchoscopic modalities to treat early-stage centrally located lung cancer. When bronchoscopic treatment fails or when the tumor is too far advanced, surgery can still be performed if the tumor remains local and operable. To date, there have been no trials comparing surgical and bronchoscopic techniques in terms of their effectiveness in treating early-stage squamous cell lung cancer. The reported outcomes of bronchoscopic treatment are comparable to those of surgical treatment. In one cost-effectiveness analysis, the cost of treatment and follow-up for small, inoperable stage IA tumors treated bronchoscopically was 30% of that of standard surgery in matched patients with comparable tumors that were operable, and, as expected, the surgical procedures were associated with greater morbidity (29).

As previously mentioned, successful bronchoscopic treatment strongly depends on accurate staging. Selected tumors should be limited primarily to flat squamous cell CIS and microinvasive carcinomas < 1 cm with clearly visible distal tumor margins under AFB examination, whereas tumor invasion of the airway wall can be reliably excluded by endoscopic ultrasound. In addition, tumors with nodal involvement obviously cannot be classified as early-stage, centrally located lung cancer.

***Treatment Modalities***

Commonly used bronchoscopic treatment techniques include electrocauterization, APC, cryotherapy, neodymium:yttrium-aluminum-garnet (Nd:YAG) laser therapy, PDT, and intraluminal brachytherapy.

**Electrocauterization and APC**

Electrocauterization is the application of heat produced by electrical current and transferred to the target tissue with the use of a specifically designed probe or hook. Electrocauterization can be applied with a rigid or flexible bronchoscope and under local or general anesthesia, depending on the experience of the bronchoscopist, the risk assessment, and the availability of instruments. In APC, a specially designed flexible catheter is used in order to apply a flow of argon around a high frequency electrode. This produces a plasma jet that transfers the energy homogeneously to the tissue. Although the coagulative necrosis that occurs after standard electrocauterization is similar to that occurring after APC, the latter causes more acute superficial tissue destruction, which makes APC less efficient in cases of bulky tumors.

### Cryotherapy

Cryotherapy causes tissue death by repetitive freezing. Cryotherapy systems use the expansion of a pressurized gas (e.g., nitrous oxide) to generate cold, which is subsequently transferred to the target tissue by a special flexible probe (Figure 3). The goal of cryotherapy is to damage pathologic tissue but spare healthy tissue. The maximum effect is achieved by rapid freezing and slow warming. Repeated cycles of freezing increase the amount of tissue destruction. Cryotherapy inflicts minimal damage on surrounding structures, because collagen, cartilage, and poorly vascularized tissues are highly resistant to freezing, which makes this an extremely safe method. Cryotherapy is still a relatively new tool for treating early-stage squamous cell lung cancer, and further studies are therefore needed in order to determine its effectiveness.

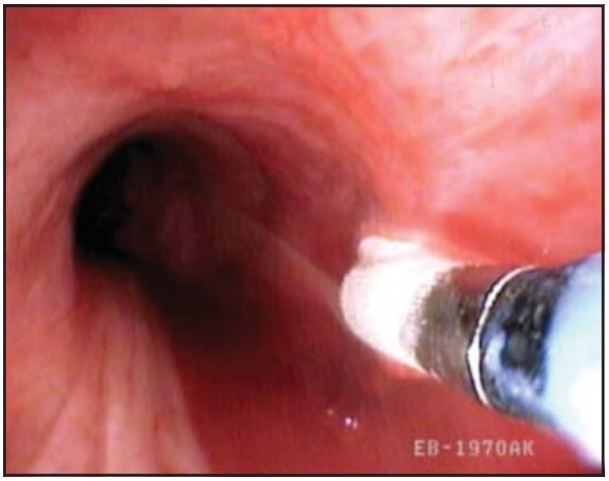


Figure 3 - Cryotherapy for a lesion in the left main bronchus using a flexible probe. Note the clear demarcation of the frozen tissue.

### Laser Therapy and Irradiation

The laser most suitable for use in bronchoscopic treatment is the Nd:YAG laser, because of its high power, reliability, and durability. The most common use of Nd:YAG laser therapy is the debulking of centrally located tumors, although it might also come to be of use in early-stage squamous cell lung cancer. Although Nd:YAG laser light is commonly applied with a rigid scope, it can also be applied with a flexible scope.

In PDT, the interaction between tumor-selective photosensitizers and laser light results in selective cell death (of tumor cells only). Interactions among the photosensitive molecules, light of a specific wavelength, and tissue oxygen lead to the formation of active forms of oxygen that induce cellular necrosis.

Finally, intraluminal brachytherapy involves irradiating tissue by placing a radioactive source at the site of the bronchial tumor.

## FINAL CONSIDERATIONS

The choice of the treatment modality depends largely on the availability of the technical equipment, as well as on the skill and experience of the bronchoscopist. In general, the cure rate after bronchoscopic treatment of early-stage squamous cell lung cancer is 43-97%. Many studies of these techniques have included larger stage 1A tumors rather than limiting the selection to CIS or microinvasive carcinomas. In addition, many were conducted without the aid of newer technologies, such as endoscopic ultrasound, AFB, and positron emission tomography, to assess tumor suitability. The success is clearly dependent on the application of stringent selection criteria for appropriate tumors, better responses being reported for smaller tumors (30). Electrocauterization has been shown to cause less airway scarring and stenosis than do PDT and Nd:YAG laser therapy (31).

Because the majority of cases of early-stage, centrally located lung cancer are diagnosed on the basis of incidental findings, previous studies have dealt with relatively small numbers of patients treated with bronchoscopic techniques. Such tumors are often diagnosed during the clinical surveillance of high-risk individuals with any of various smoking-related illnesses, as well as in individuals having been treated for and cured of aerodigestive cancer. This in itself is a valid argument for the careful assessment of alternative treatment options prior to the consideration of surgical resection. Bronchoscopic techniques are clearly less morbid and less toxic than are surgical procedures. Even bronchoscopic techniques involving radiation appear to be less detrimental than is conventional radiation therapy. For selected early-stage, centrally located lung cancers, simple techniques such as electrocauterization, APC, and cryotherapy can be conducted safely and quickly under local anesthesia in an outpatient setting, thus providing greater cost-effectiveness.

In conclusion, there is sufficient technology available for the detection and treatment of early-stage squamous cell lung cancer. The greatest challenge ahead is to determine whether the screening of high-risk populations for the detection and treatment of early-stage squamous cell lung cancer improves patient survival and whether such a strategy is cost-effective.

## REFERENCES:

1. Parkin DM, Bray F, Ferlay J, Pisani P. Global cancer statistics, 2002. CA Cancer J Clin 2005;55:74-108.
2. Jemal A, Siegel R, Ward E, Hao Y, Xu J, Thun MJ. Cancer statistics, 2009. CA Cancer J Clin 2009;59:225-49.
3. Groome PA et al. The IASLC Lung Cancer Staging Project: Validation of the Proposals for Revision of the T, N, and M Descriptors and Consequent Stage Groupings in the Forthcoming (Seventh) Edition of the TNM Classification of Malignant Tumours. J Thorac Oncol 2007.
4. Cortese D, Pairolero P, Bergstralh E, Woolner L, Uhlenhopp M, Pichler J, Sanderson D, Bernatz P, Williams D, Taylor W, Payne W, Fontana R. Roentgenographically

occult lung cancer.A ten-year experience. J Thorac Cardiovasc Surg 1983;86: 373-380.
5. Fujimura S, Sagawa M, Saito Y, Takahashi H, Tanita T, Ono S, Matsumura S, Kondo T, Sato M. A therapeutic approach to roentgenographically occult squamous cell carcinoma of the lung. Cancer 2000;89(11 Suppl): 2445-2448.
6. Nakamura H, Kawasaki N, Hagiwara M, Ogata A, Saito M, Konaka C, Kato H. Early hilar lung cancer-risk for multiple lung cancers and clinical outcome. Lung Cancer 2001;33:51-57.
7. Kennedy TC, McWilliams A, Edell E, Sutedja T, Downie G, Yung R, Gazdar A, Mathur PN; American College of Chest Physicians. Bronchial intraepithelial neoplasia/ early central airways lung cancer: ACCP evidence-based clinical practice guidelines (2nd edition). Chest 2007;132(3 Suppl):221S-233S
8. Woolner L, ,Fontana R, Cortese D, Sanderson D, Bernatz P, Payne W, Pairolero P, Piehler J, Taylor W. Roentgenographically Occult Lung Cancer ; pathologic Findings and Frequency of Multicentricity during a 10-Year Period. Mayo Clin Proc 1984;59:453-466.
9. WHO. Histological typing of lung and pleural tumors. 3rd ed. Berlin: Springer-Verlag; 1999.
10. Kennedy TC, McWilliams A, Edell E, Sutedja T, Downie G, Yung R, Gazdar A, Mathur PN; American College of Chest Physicians. Bronchial intraepithelial neoplasia/ early central airways lung cancer: ACCP evidence-based clinical practice guidelines (2nd edition). Chest 2007;132:221S-233S.
11. Vonk-Noordegraaf A, Postmus PE, Sutedja TG. Bronchoscopic treatment of patients with intraluminal microinvasive radiographically occult lung cancer not eligible for surgical resection: a follow-up study. Lung Cancer 2003;39:49-53.
12. Venmans B, van Boxem T, Smit E, Postmus P, Sutedja T. Outcome of bronchial carcinoma in situ. Chest 2000;117:1572-1576.
13. Deygas N, Froudarakis M, Ozenne G, Vergnon JM. Cryotherapy in early superficial bronchogenic carcinoma. Chest 2001;120:26-31.
14. Bota S, Auliac J, Paris C, Metayer J, Sesboue R, Nouvet G, Thiberville L. Follow-up of bronchial precancerous lesions and carcinoma in situ using fluorescence endoscopy. Am J Respir Crit Care Med, 2001;164:1688-1693.
15. Moro-Sibilot D, Fievet F, Jeanmart M, Lantuejoul S, Arbib F, Laverriere MH, Brambilla E, Brambilla C. Clinical prognostic indicators of high-grade pre-invasive bronchial lesions. Eur Respir J, 2004;24:24-29.
16. Goujon D, Zellweger M, Radu A, Grosjean P, Weber BC, van den Bergh H, Monnier P,Wagnieres G. In vivo autofluorescence imaging of early cancers in the human tracheobronchial tree with a spectrally optimized system. Biomed Opt Journal 2003;8:17-25.
17. Haussinger K, Becker H, Stanzel F, Kreuzer A, Schmidt B, Strausz J, Cavaliere S, Herth F, Kohlhaufl M, Muller KM, Huber RM, Pichlmeier U, Bolliger ChT. Autofluorescence bronchoscopy with white light bronchoscopy compared with white light bronchoscopy alone for the detection of precancerous lesions: a European randomized controlled multicentre trial. Thorax 2005;60:496-503.
18. Ikeda N, Honda H, Hayashi A, Usuda J, Kato Y, Tsuboi M, Ohira T, Hirano T, Kato H, Serizawa H, Aoki Y. Early detection of bronchial lesions using newly developed videoendoscopy-based autofluorescence bronchoscopy. Lung Cancer 2006;52:21-27.
19. Chiyo M, Shibuya K, Hoshino H, Yasufuku K, Sekine Y, Iizasa T, Hiroshima K, Fujisawa T. Effective detection of bronchial preinvasive lesions by a new autofluorescence imaging bronchovideoscope system. Lung Cancer 2005;48:307-313.
20. Helfritzsch H, Junker K, Bartel M, Scheele J. Differentiation of positive autofluorescence bronchoscopy findings by comparative genomic hybridization. Oncol Rep 2002;9:697-701.
21. Pasic A, Vonk-Noordegraaf A, Risse EK, Postmus PE, Sutedja TG. Multiple suspicious lesions detected by autofluorescence bronchoscopy predict malignant development in the bronchial mucosa in high risk patients. Lung Cancer 2003;41:295-301.
22. Lee P, McWilliams A, Lam S, Sutedja T. Quantitative Image Analysis for Intra-epithelial Neoplasia. J Thorac Oncol 2007;2 Suppl 4:S812.
23. Keith R, Miller Y, Gemmill R, Drabkin H, Dempsey E, Kennedy T, Prindiville S, Franklin W. Angiogenic Squamous Dysplasia in Bronchi of Individuals at High Risk for Lung Cancer. Clin Cancer Res 2000;6:1616-1625.
24. Shibuya K, Nakajima T, Fujiwara T, Chiyo M, Hoshino H, Moriya Y, Suzuki M, Hiroshima K, Nakatani Y, Yoshino I. Narrow band imaging with high-resolution bronchovideoscopy: a new approach for visualizing angiogenesis in squamous cell carcinoma of the lung. Lung Cancer 2010;69:194-202.
25. Vincent B, Fraig M, Silvestri G. A Pilot study of Narrow-Band Imaging compared to white light bronchoscopy for evaluaton of normal airways and premalignant and malignant airways disease. Chest 2007;131:1794-1788.
26. Herth FJ, Eberhardt R, Anantham D, Gompelmann D, Zakaria MW, Ernst A. Narrow-band imaging increases the specificity of bronchoscopic early lung cancer detection. J Thorac Oncol 2009;4:1060-5.
27. Whiteman SC, Yang Y, van Pittius DG, Stephens M, Parmer J, Spiteri MA. Optical coherence tomography: Real-time imaging of bronchial airways microstructure and detection of inflammatory/neoplastic morphological changes. Clin Cancer Res 2006;12:813-818.
28. Lam S, Standish B, Baldwin C, McWilliams AM, LeRiche JC et al. In-vivo Optical Coherence Tomography Imaging of Pre-invasive Bronchial Lesions. Clin Cancer Res 2008;14:2006-2011
29. Pasic A, Brokx HA, Vonk Noordegraaf A, Paul RM, Postmus PE, Sutedja TG Cost-effectiveness of early intervention: comparison between intraluminal bronchoscopic treatment and surgical resection for T1N0 lung cancer patients. Respiration 2004;71:391-396.
30. Sutedja T, Lam S, LeRiche J, Postmus P. Response and Pattern of Failure after Photodynamic Therapy for Intraluminal Stage 1 Lung cancer. J Bronchol 1994;1;295-298.
31. Van Boxem T, Venmans B, Schramel F, Van Mourik J, Golding R, Postmus P, Sutedja T. Radiographically Occult Lung Cancer treated with Fiberoptic Bronchoscopic Electrocautery: A pilot study of a simple and inexpensive technique. Eur Respir J 1998;11:169-172.

**Artigo original**

# Endoscopia respiratória no estadiamento do câncer de pulmão

Endoscopic staging of lung cancer

*Iunis Suzuki[1], Sebastian Fernadez-Bussy[2], Felix JF Herth[3]*

## RESUMO

Câncer de pulmão é ainda a maior causa de mortalidade por câncer em todo mundo com uma pobre taxa de sobrevida. Acessar os linfonodos mediastinais são de fundamental importancia para um estadiamento adequado para definir a conduta terapêutica e o prognóstico. Um estadiamento adequado também é importante para melhorar as pesquisas para comparação de dados confiável. Novas técnicas diagnósticas tem ampliado a visão do broncoscopista e aumentado as possibilidades de diagnóstico de processos mediastinais e do estadiamento do câncer de pulmão. Ultrassom endobrônquico e digestivo com punção aspirativa, navegação eletromagnética, autofluorescência, tomografia de coerência ótica e microscopia confocal são alguns desses avanços que podem aumentar nossa capacidade de diagnosticar e estadiar o câncer de pulmão. Sem dúvida, implementação destas técnicas irão influenciar drasticamente os algoritmos para o diagnóstico e estadiamento em futuro próximo. Graças a esta abordagem minimamente invasiva, segura, acurada e de bom alcance diagnóstico, um completo estadiamento endoscópico ambulatorial pode ser o futuro.

**Descritores:** Cancer de Pulmão; Estadiamento Mediastinal; Ultrassom Endobrônquico.

## ABSTRACT

Lung cancer is still the leading cause of cancer mortality worldwide with an overall poor survival rate. Mediastinal lymph node sampling in lung cancer is important for adequate staging in order to determine appropriate treatment as well as predicting outcome. Adequate staging of lung cancer is also important in order to improve research into lung cancer, for accurate comparison of data and for quality control. New diagnostic tools available have broadened the view of the bronchoscopist and augmented the diagnostic possibilities for mediastinal processes and staging of lung cancer. Endobronchial ultrasound and endoscopic ultrasound with needle aspiration, electromagnetic navigation, autofluorescence, coherence optical tomography and confocal microscopy are some of these new tools that can enhance our capability in diagnose and staging accurately lung tumors. Beyond doubt, implementation of these techniques will drastically alter lung cancer diagnostic and staging algorithms in the near future. Thanks to its minimally invasive approach, safety record, accuracy and diagnostic reach, complete ambulant endoscopic staging of lung cancer might be the future.

**Keywords:** Lung Neoplasms; Mediastinal Staging; Endobronchial Ultrasound.

## INTRODUÇÃO

O estadiamento "TNM" do câncer de pulmão é parte fundamental da avaliação da doença durante e a seguir do processo diagnóstico (1,2). Um estadiamento bem feito e eficaz irá orientar decisões sobre o tratamento, evitar cirurgias desnecessárias e fornecer uma expectativa do prognóstico.

A broncoscopia quando realizada com finalidade diagnóstica já fornece informações sobre a condição "T" endobrônquica, que norteiam o cirurgião quanto a ressecabilidade da lesão e a extensão da ressecção. Algumas alterações podem ser observadas ao exame simples e o olho treinado do observador é na maioria

1. Serviço de Endoscopia Respiratória da Escola Paulista de Medicina – Universidade Federal de São Paulo – UNIFESP. Serviço de Endoscopia Respiratória do Hospital A. C. Camargo – São Paulo (SP), Brasil.
2. MD. Director, Interventional Pulmonology. Clinica Alemana de Santiago - Chile. Adjunct Assistant Professor, University of Florida - USA.
3. MD, PhD, FCCP. Chairman and Head Pneumology and Respiratory Care Medicine. Thoraxklinik, University of Heidelberg - Germany.
Não há qualquer conflito de interesse entre os autores.

**Endereço para correspondência:** Iunis Suzuki. Rua dos Narcisos, 91, CEP: 04048-040. São Paulo, SP, Brasil. E-mail: iunis.suzuki@terra.com.br.

das vezes suficiente para identificar a extensão da infiltração de mucosa, delimitando as margens macroscópicas das lesões centrais.

Devem ser examinados com cuidado os pontos anatômicos que determinam a irressecabilidade. São eles a invasão da traquéia, carina, e lesões em brônquios principais a menos de 2 cm da junção traqueobronquica direita ou esquerda ou da carina. Ao examinar a laringe, a presença de paralisia de prega vocal já indica invasão e comprometimento do nervo laringeo recorrente, mesmo antes de acessar a cadeia linfonodal correspondente.

Avanços tecnológicos recentes vem acrescentar recursos à broncoscopia simples. Dentre estes estão o já consagrado ultrassom endobrônquico (EBUS), além da autofluorescência, a tomografia por coerência ótica e a microscopia confocal.

## ULTRASSONOGRAFIA ENDOSCÓPICA

Muitas patologias das vias aéreas envolvem a parede brônquica e as estruturas parabrônquicas. A visão do endoscopista entretanto estava limitada ao lumen e superfície interna das vias aéreas. As alterações dentro e além da parede da via aérea podiam apenas ser avaliadas indiretamente. O ultrassom endobrônquico (EBUS) e a punção aspirativa transbronquica guiada com ultrassom endobrônquico (EBUS-TBNA) são novos meios diagnósticos que ampliaram a visão do broncoscopista e aumentaram as possibilidades diagnósticas e de estadiamento das alterações mediastinais.

O câncer de pulmão é ainda a maior causa de mortalidade por câncer no mundo com taxa geral de sobrevida muito pobre. Obter amostras dos linfonodos mediastinais é importante para um estadiamento adequado para determinar o melhor tratamento assim como para o prognóstico. Também é necessário um estadiamento correto para melhorar a comparação de dados e controle de qualidade na literatura (3,4). O estadiamento linfonodal mediastinal pode ser realizado preoperatoriamente por exames radiológicos, endoscopicamente ou cirurgicamente (2).

Tomografia computadorizada (TC), ressonância magnética (MRI), tomografia por emissão de positrons (PET) e PET-TC são técnicas úteis não-invasivas para o estadiamento mas não suficientemente sensíveis ou específicas para determinar o comprometimento mediastinal(5). É de fundamental importância obter amostras destes linfonodos para determinar a ressecabilidade do tumor (6).

Mediastinoscopia tem sido o padrão-ouro para estadiamento linfonodal mediastinal desde muito tempo e tem uma sensibilidade de 90 a 95% (3,4,6,7). Apenas determinadas estações linfonodais são acessíveis (estações 2,4 e 7 anterior) enquanto acesso ao mediastino posterior e inferior é limitado e requer mediastinoscopia cervical extendida ou videotoracoscopia. É, portanto, um procedimento invasivo que necessita de anestesia geral e internação. A abordagem endoscópica é uma alternativa minimamente invasiva e vem se desenvolvendo nos últimos anos.

### *Punção aspirativa transbrônquica (TBNA – "Transbronchial needle aspiration")*

A primeira descrição de acesso endoscópico aos linfonodos mediastinais através da carina utilizando um broncoscópio rígido foi feita por Schieppati (8). Em 1978, Wang demonstrou que era possível colher amostras de linfonodos paratraqueais por TBNA (9) (figura 1). Publicações seguintes destacaram o uso desta técnica no diagnóstico de lesões endobrônquicas e lesões periféricas, demonstrando a habilidade da TBNA em alcançar lesões extrabrônquicas.

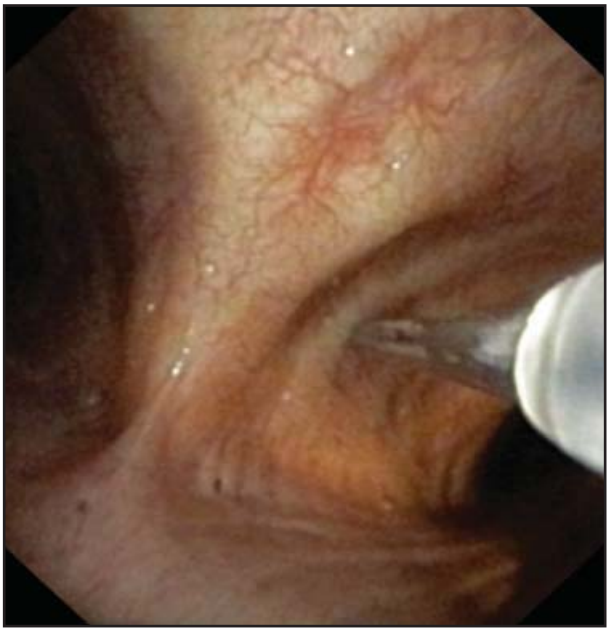

Figura 1 - TBNA convencional de linfonodo na posição 7.

O rendimento da TBNA em alcançar linfonodos hilares no câncer de pulmão varia amplamente na literatura, desde 15% a 85%. Recentemente uma meta-análise sobre TBNA e estadiamento mediastinal de carcinoma não-pequenas células demonstrou que a TBNA é altamente específica para metástase mediastinal enquanto que a sensibilidade depende principalmente da população estudada. Em estudos que incluiram pacientes com prevalência de metástases mediastinais de 34%, a sensibilidade foi de apenas 39%, enquanto em uma população com prevalência de 81% de comprometimento mediastinal a sensibilidade foi de 78% (10).

Passados mais de 50 anos esta técnica ainda é subutilizada (11). As principais razões para isto são a falta de monitorar a agulha, dificuldades em realizar o procedimento e a crença de que, apesar da evidencia na literatura, esta técnica não é útil.

***EBUS - Ultrassonografia Endobrônquica***

A integração do ultrassom ao broncoscópio flexível possibilitou visualizar os linfonodos, lesões e vasos localizados além da mucosa traqueobrônquica.

Desenvolvido em 2002, o broncoscópio-EBUS (modelos Olympus BF-UC160F-OL8 ou BF-UC260F--OL) parece com o videobroncoscópio normal mas tem 6.9mm de diâmetro, canal de trabalho de 2mm e uma ótica de 30 graus. Um transdutor curvelinear de ultrassom está colocado na extremidade distal e pode ser usado diretamente em contato com a mucosa ou com um balão de água acoplado na ponta (figura 2). A imagem endoscópica é visualizada lado a lado com a imagem ultrassonográfica. O escaneamento ultrassonográfico utiliza uma frequência de 7,5-12 MHz com penetração de 20 a 50mm no tecido. Uma processadora processa a imagem ultrassonográfica.



Figura 2 - O broncoscópio com ultrassom linear. A ponta do ecobroncoscópio é equipada com o transdutor, a agulha passa pelo canal e a visão do bronquio tem ângulo de 30 graus, com a ótica situada logo abaixo da saída do canal de trabalho. O balão de água facilita a transmissão do sinal sem que haja interferência de ar entre a parede bronquica e o transdutor.

O ultrassom endobrônquico permite visualizar as estruturas da via aérea e as estruturas vizinhas. É de grande valor no estadiamento de câncer avançado no que se refere a disseminação intramural e linfonodal. EBUS pode identificar comprometimento de linfonodos N1, N2 e N3 sem necessidade de intervenção cirúrgica e pode com isso reduzir os gastos com procedimentos cirúrgicos.

**O Procedimento:**

A punção do linfonodo ou lesão é feita com contato do transdutor com a parede da traquéia ou brônquio. Quando a lesão é claramente identificada, uma agulha de calibre 21 gauge (NA-201SX-4022; Olympus Corporation, Tokyo, Japan) é introduzida pelo canal e atravessa a parede, puncionando os linfonodos sob visão em tempo real. Ao mesmo tempo o modo Doppler colorido pode ser usado para identificar os vasos (figura 3). Sucção é aplicada com ajuda de uma seringa acoplada e a agulha é movimentada pra frente e para trás em movimento de vai-vém. O estilete é deixado dentro da agulha na primeira introdução da agulha para diminuir a contaminação com células do brônquio e retira-

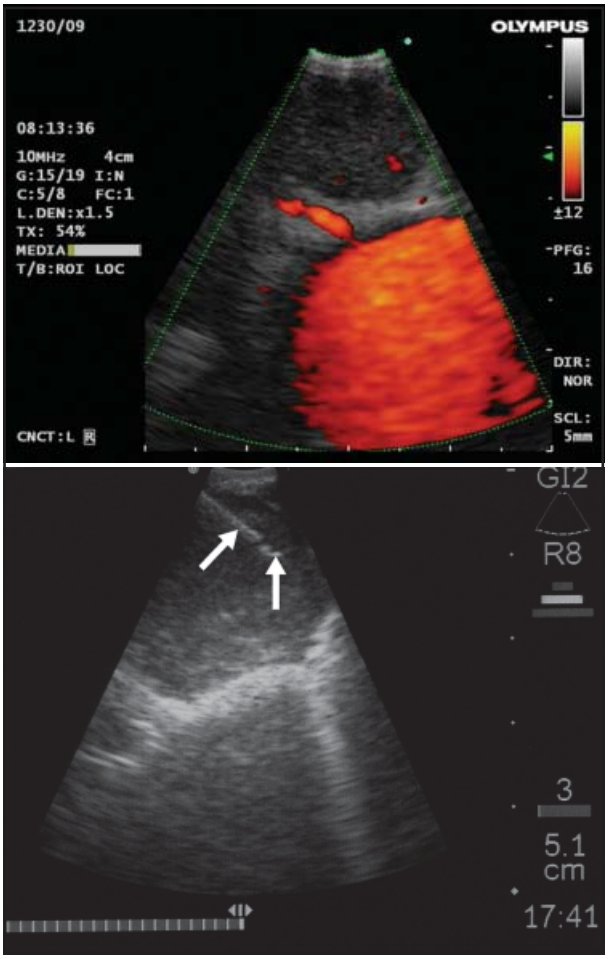


Figura 3 - Imagem por EBUS de um linfonodo aumentado na posição 4 esquerda. Em laranja o vaso é visto com o modo Doppler. Abaixo, punção de linfonodo na posição 4 direita, com setas apontando para a agulha.

do depois que a agulha está dentro do alvo. A agulha é movimentada em vai-vém por cerca de 10 a 15 vezes dentro do alvo. Nós, os presentes autores, aplicamos sucção somente nos últimos 2 ou 3 movimentos. Antes de remover a agulha de dentro do linfonodo a sucção deve ser retirada para minimizar as perdas dentro da seringa. A amostra é então colocada em lâminas empurrada com ar da seringa. A agulha é lavada com solução heparinizada para evitar coágulos dentro dela e o mesmo procedimento é repetido 2 a 3 vezes em cada estação linfonodal (12, 13).

As estações linfonodais que podem ser alcançadas pelo EBUS são a mediastinal alta (estação 1), a paratraqueal superior (2 direita e esquerda), paratraqueal inferior (4 direita e esquerda), subcarinal (7), hilar (10) e a interlobar (11) e lobar (12). A punção deve ser iniciada pela estação mais alta, caso contrário a agulha deverá ser trocada a cada punção (14).

Linfonodos de tamanho a partir de 5mm podem ser puncionados com sucesso e excelente rendimento diagnóstico. O número de estações linfonodais a ser examinado depende do objetivo do exame.

Todo o esforço deve ser feito para puncionar os linfonodos das estações linfonodais alcançáveis pelo EBUS mesmo que o aspecto ultrassonográfico seja normal. Em nossa instituição nós puncionamos rotineiramente linfonodos de 5mm ou acima, em seu menor diâmetro. A curva de aprendizado para EBUS-TBNA tem sido avaliada, e estima-se que são necessários 10 procedimentos para conseguir boa sensibillidade e acurácia diagnóstica (15).

**Resultados:**

Uma recente meta-análise demonstrou que a EBUS-TBNA tem uma alta sensibilidade de 93% e especificidade de 100% (16,17). Diversas publicações tem mostrado que mesmo pacientes com linfonodos menores que 1cm e portanto classificados como N0 pela TC, alguns até com PET-CT negativos, são N2 ou N3 detectados pela EBUS-TBNA (18,19).

A incidência de complicações relatada na literatura é pequena. EBUS é associado com as complicações habituais da broncoscopia com punção aspirativa, sendo portanto considerado um procedimento seguro. Algumas complicações mencionadas são agitação, tosse e sangramento no local da punção. Há relatos isolados de infecção com febre, mediastinite e abscesso após a punção (18, 20).

***EUS – Ultrassom endoscópico (esofageano)***

Endoscopistas digestivos tem utilizado o EUS já desde muito tempo para investigar neoplasias do esôfago e do pâncreas. EUS para avaliação do mediastino foi realizada pela primeira vez no começo dos anos 90 e se tornou um método popular para diagnosticar uma variedade de massas intraabdominais e intratorácicas, incluindo as mediastinais. EUS é útil para biopsiar lesões mediastinais mesmo em pacientes cujo diagnóstico não pode ser obtido por outras técnicas (21,22) e é mais custo-efetiva como abordagem inicial no estadiamento do carcinoma não-pequenas células de pulmão do que o estadiamento clássico.

Todavia, o EUS tem acesso limitado apenas às estações 2(esquerda), 4(esquerda), 7, 8 e 9 por via transesofágica. A estação 5 não é, em geral, acessível ao EUS e para alcançá-la pode ser necessário transfixar o vaso (23). Os linfonodos hilares e pré-carinais não podem ser acessados.

**O Procedimento:**

O endoscópio linear (Olympus GF-UC160P-OL5/ GF-UCT160-OL5 ou Pentax EG-3830UT) tem a mesma estrutura básica do EBUS e usa um transdutor de 5 a 10MHz. A penetração chega até uma profundidade de 8cm. As agulhas utilizadas são de 19 e 21 gauge, também equipadas com um estilete dentro delas. Em geral o procedimento é feito com paciente ambulatorial e leva cerca de 30 minutos. Como no EBUS, a punção é feita em tempo real guiada pelo ultrassom (figura 4).

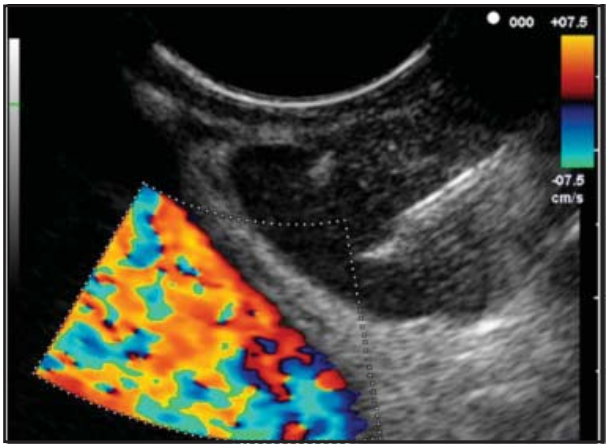


Figura 4 - EUS com punção de linfonodo na posição 4 esquerda, o vaso é bem identificado pelo modo Doppler.

**Resultados:**

EUS é especialmente útil para alcançar estações linfonodais do mediastino posterior. A suprarrenal esquerda pode ser identificada e alcançada em 97% dos casos (24). A suprarrenal tem a chamada "forma de gaivota" à ultrassonografia e é particularmente bem visualizada em casos de comprometimento metastático (figura 5). Além disso, o lobo esquerdo do fígado também pode ser acessado. Há poucas complicações e a menos que sejam puncionados cistos, não é necessário administrar antibióticos de rotina. O EUS mostrou-se mais acurado do que o PET e a TC para linfonodos do mediastino posterior.

Diversas publicações e meta-análises sobre EUS demonstram alta sensibilidade e especificidade (25). O EUS foi capaz de detectar linfonodos comprometidos mesmo em pacientes com TC normal para o mediastino em 25% dos casos.

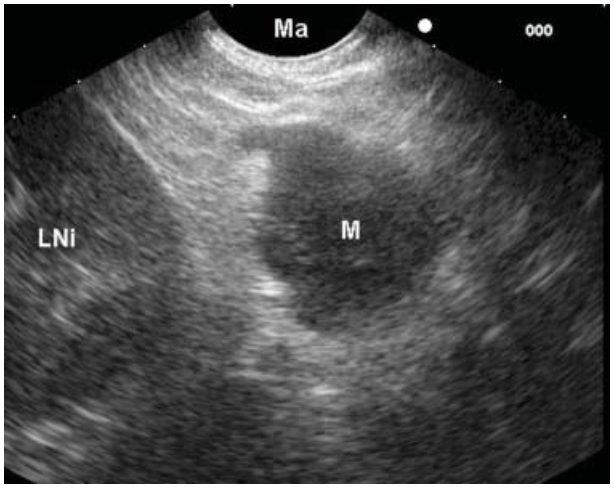


Figura 5 - Suprarenal aumentada vista pelo EUS (M=adrenal esquerda, LNi=rim esquerdo).

É importante lembrar que tanto para o EBUS quanto para o EUS o seu valor preditivo negativo é limitado, e amostras que não contém células tumorais vão exigir acompanhamento rigoroso ou um outro método mais invasivo como a mediastinoscopia ou videotoracoscopia.

***Combinando EBUS e EUS***

Para obter amostras de tecido linfonodal, depois da TBNA, os presentes autores preferem métodos minimamente invasivos como EBUS-TBNA e EUS do que procedimentos mais invasivos como mediastinoscopia e videotoracoscopia.

EBUS-TBNA e EUS são complementares em seu alcance no mediastino. As duas técnicas combinadas podem alcançar a maioria das estações linfonodais (exceto as estações 5 e 6), bem como a glandula suprarrenal esquerda. Em seis séries recentes, a acurácia dos dois métodos combinados foi de 95% para neoplasia maligna no mediastino (26). Usando o mesmo aparelho de EBUS para ambas punções por via traqueal e por via esofágica a sensibilidade para neoplasia maligna chegou a 96%, com especificidade de 100% e valor preditivo negativo de 96% (27).

***Reestadiamento após quimioterapia***

Pacientes N2 (estádio IIIA), que na ocasião do diagnóstico são considerados inoperáveis podem se tornar ressecáveis após quimioterapia e radioterapia, mudando de estadiamento após tratamento. Comprovar que houve uma redução do seu estádio "N" é essencial para uma cirurgia potencialmente curativa. Os exames de imagem são úteis mas apresentam um índice inaceitável de resultados falso-positivos e falso-negativos nessa situação e colher amostras destes linfonodos é necessário.

Pode-se realizar ambos EBUS e EUS, dependendo da localização dos linfonodos que inicialmente estavam comprometidos. Em geral o linfonodo N2 que estava comprometido anteriormente deve ser repuncionado ou rebiopsiado usando a mesma técnica. A remediastinoscopia é tecnicamente mais difícil devido a fibrose especialmente após radioterapia, e prefere-se reservá-la para os casos em que não foi possível confirmar a presença de malignidade pela punção com EBUS ou EUS.

A remediastinoscopia está associada a menor sensibilidade e acurácia se comparada à mediastinoscopia inicial (28). Todas as outras técnicas também tem um rendimento menor no reestadiamento devido aos efeitos da quimioterapia e irradiação sobre os tecidos como fibrose, redução do tumor, necrose e degeneração cística.

Num estudo de 124 pacientes com carcinoma não pequenas células de pulmão que foram submetidos a quimioterapia de indução, reestadiamento com EBUS encontrou metastases linfonodais persistentes em 89 pacientes (72%). Entretanto 28 de 35 pacientes com EBUS negativo tinham doença residual N2 na cirurgia. Portanto o valor preditivo negativo do EBUS no reestadiamento foi de apenas 20% (29). Por outro lado, em um estudo recentemente publicado, 61 pacientes foram submetidos a reestadiamento com EBUS. Doença metastática linfonodal foi detectada por EBUS em 30% dos casos. Em 43 casos com punção negativa ou inconclusiva, foram encontradas metastases em 9 pacientes, sendo que em sete destes as metástases eram em estações linfonodais alcançáveis pelo EBUS e em dois em localização não alcançável pelo método. Ainda, todas as metástases identificadas à cirurgia eram pequenas. A sensibilidade, especificidade, acurácia, valor preditivo positivo e valor preditivo negativo (VPN) foi de 67%, 86%, 80%, 91% e 78% respectivamente neste estudo (30). Comparado ao estudo do grupo de Heidelberg o VPN foi significativamente melhor, mas é preciso haver conformidade de técnicas em pacientes com punção negativa após reestadiamento.

O valor do EUS no reestadiamento também foi avaliado em diversos estudos. O número de pacientes incluídos foi pequeno quando comparado a séries de pacientes submetidos a EBUS, mas todos mostraram um VPN de mais de 90% (31,32).

Como mecionado acima, a melhor técnica para reestadiamento é ainda tema para debate pois a comparação de diferentes técnicas é problemática. Técnicas endoscópicas são seguras, minimamente invasivas e produzem resultados confiáveis em comparação com a remediastinoscopia. Entretanto, se o resultado da punção é negativo, o reestadiamento cirúrgico é necessário.

***EBUS radial (mini-probe)***

O probe de ultrassom radial já é comercializado desde 1999. Este probe foi desenvolvido com um balão em sua extremidade que permite contato circular produzindo imagem ultrassonográfica de 360 graus das estruturas paratraqueais e parabrônquicas. Poucos

anos depois um probe mais fino foi desenvolvido com uma bainha que serve como guia para localizar lesões pulmonares periféricas pequenas menores que 3cm. A bainha é utilizada para introduzir escova ou pinça para se obter material do nódulo (figura 6). Atualmente o probe mais largo é utilizado para diferenciar alterações da parede da via aérea, se há compressão ou invasão pelo tumor (figura 7). O probe mais fino com a bainha é usado em biópsias de nódulos periféricos.

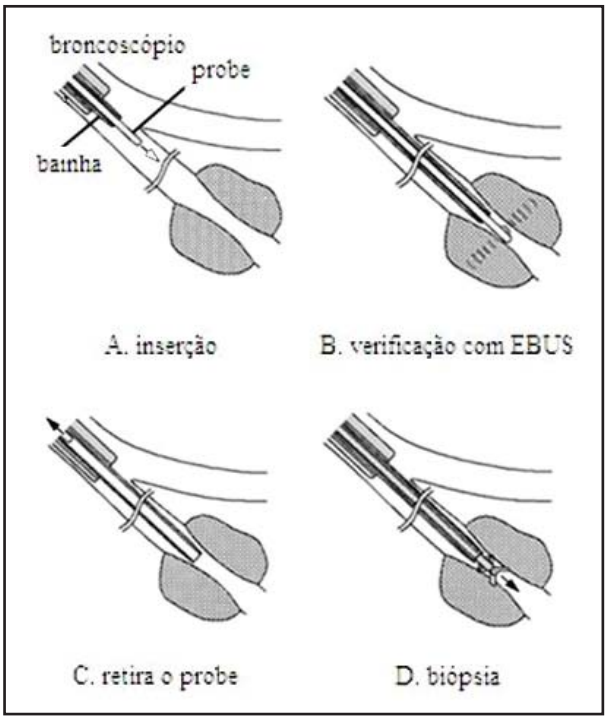


Figura 6 - Biópsia de nódulo periférico com EBUS radial.

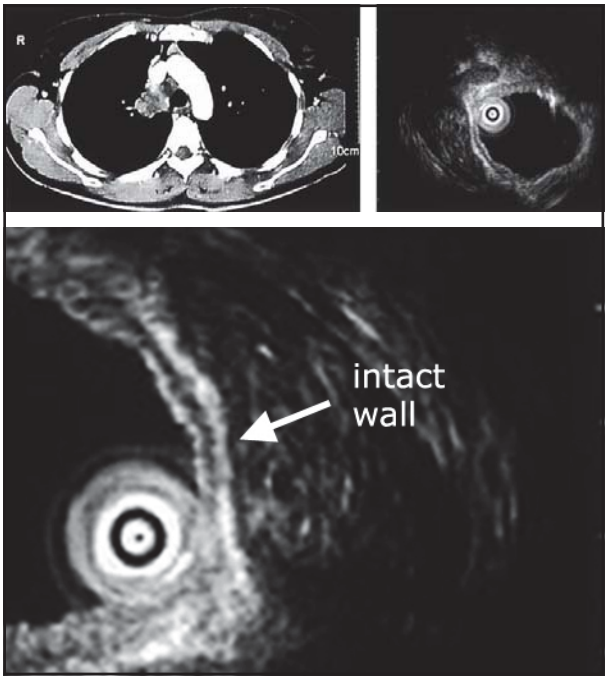


Figura 7 - EBUS radial e a visualização da parede traqueal mostrando que não há invasão da parede pelo tumor.[41]

## AUTOFLUORESCÊNCIA E NARROW BAND IMAGING (NBI)

A autofluorescência é conhecida há algumas décadas e se baseia nas diferenças do reflexo da luz sobre a mucosa. Evidencia áreas de displasia moderada e severa, carcinoma in situ, e neoplasia microinvasiva, muitas vezes não evidentes à luz branca, ajudando não só a identificar lesões precoces, como também mostrar as margens da lesão tornando a avaliação "T" mais precisa (figura 8). Algumas desvantagens deste recurso são que a autofluorescencia pode avaliar somente lesões centrais, porque é necessário que estejam dentro do alcance visual do broncoscópio. Com a crescente incidência do adenocarcinoma periférico, além da incerteza da evolução natural das displasias, discute-se se a autofluorescência se tornará um método útil para rastreamento de lesões precoces ou não. Considerando que somente 0 a 9% das displasias moderadas e 0 a 32% das displasias severas irão progredir para carcinoma in situ ou invasivo e 60 a 65% das displasias irão regredir e resolver espontaneamente, os achados da autofluorescência devem ser interpretados com cautela e principalmente devem ser avaliados com biópsia e em conjunto com outros recursos. Quando disponível, as recomendações para autofluorescência para detecção de lesões precoces ou rastreamento, de acordo com o "American College of Chest Physicians", são (1) a presença de citologia de escarro positiva com radiografia de tórax normal, (2) casos considerados para tratamento endoscópico curativo para carcinoma in situ e (3) pacientes com displasia severa ou carcinoma in situ que farão seguimento broncoscópico periódico (33).

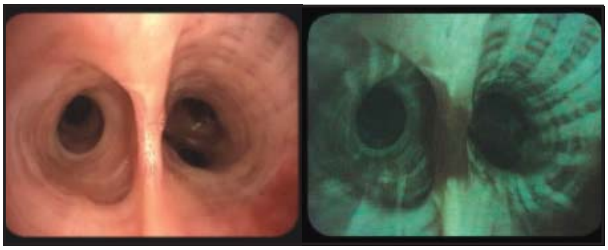

Figura 8 - Uma alteração sutil na mucosa desta bifurcação bronquica vista sob autofluorescência revela a presença de uma lesão precoce.

Atualmente, a autofluorescência é possível simplesmente com a mudança de filtros de luz ao apertar de um botão, alternando da luz branca para autofluorescência utilizando uma fonte de luz apropriada para isso, como ocorre com os sistemas LIFE (Storz), Lucera (Olympus) e SAFE(Pentax).

NBI consiste em utilizar filtros para selecionar luz em comprimentos de onda mais absorvidos pela hemoglobina, realçando os vasos da mucosa, permitindo ter uma visão mais minuciosa da vascularização. Como a angiogênese é maior nas displasias e carcinomas, a NBI vai tornar estas lesões mais evidentes (figura 9). Tanto a autofluorescência como a NBI ainda não tem seu papel bem estabelecido na prática clínica (33).

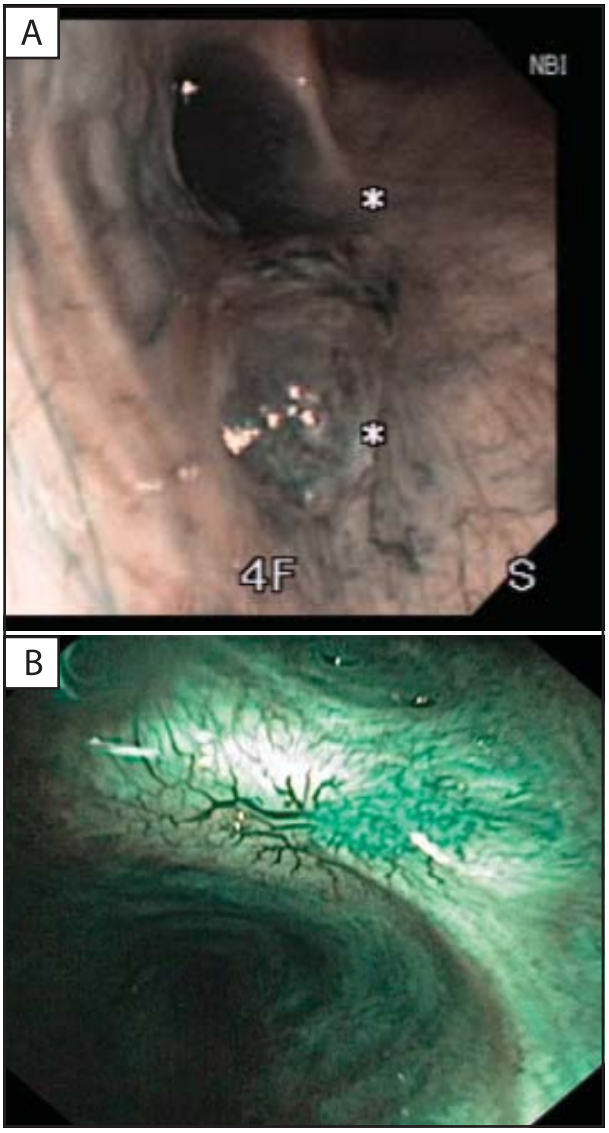


Figura 9 - (a) Aspecto de lesão tumoral sob NBI, com intensa neovascularização. (b) Área comprometida mais sutil, bem realçada com NBI.

## TOMOGRAFIA DE COERÊNCIA ÓTICA(TCO)

A tomografia de coerencia ótica é um novo método de imagem cujo princípio é análogo ao do ultrassom, mas ao invés de ondas sonoras, utiliza luz. Baseia-se na captura da luz infravermelha próxima (*near infrared*) dispersada pelos tecidos depois de iluminados, reconstruindo a imagem com este sinal. Permite observar as camadas da parede traqueobrônquica com maior resolução do que o ultrassom embora a profundidade de seu alcance seja muito menor.

Tomografia por coerência ótica de alta-resolução pode ser realizada através de cateteres finos de fibra ótica e não necessita de estar em contato com o tecido para se obter a imagem. Tem a vantagem de não haver interferência do ar na captação do sinal como no ultrassom, sendo conveniente para uso na via aérea.

A semelhança com a histopatologia é muito grande como pode ser observado na figura 10 (34).

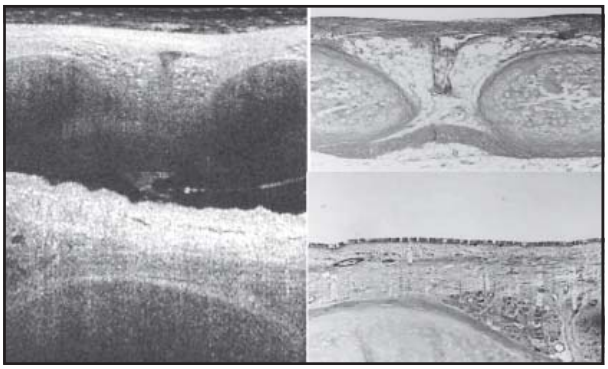

Figura 10 - À esquerda a visão da TCO e à direita a histopatologia do mesmo local (em traquéia de animais de laboratório), demonstrando a correspondencia e boa resolução da TCO (34).

A tomografia de coerencia ótica já é realizada em alguns centros e idealiza-se que, no futuro, em um mesmo procedimento broncoscópico poderemos realizar a broncoscopia com luz convencional, realçar as áreas suspeitas com NBI e autofluorescência (AF), observá-las com TCO e realizar EBUS radial permitindo saber até onde a lesão invade a parede. Realiza-se a biópsia e depois, com EBUS linear, punciona-se todos os linfonodos suspeitos, obtendo um exame completo da lesão pulmonar num só procedimento.

Num estudo conduzido por Lam e colaboradores (34,35), pacientes com alto risco para câncer de pulmão foram submetidos a autofluorescência e a seguir a TCO das áreas suspeitas identificadas pela AF e então realizada biópsia do local. Foi possível diferenciar carcinoma invasivo de carcinoma in situ, e displasia moderada de metaplasia pela TCO. Por isso a TCO tem sido chamada de "biópsia ótica". Sua capacidade de analizar a espessura da parede bronquica traz informações úteis para outras patologias não neoplásicas, e sua aplicação deverá se extender futuramente à doença pulmonar obstrutiva crônica e o remodelamento da mucosa, bem como às alterações intersticiais nas pneumopatias inflamatórias.

## MICROSCOPIA FLUORESCENTE CONFOCAL

A microscopia fluorescente confocal é uma nova técnica que pode ser usada durante a broncoscopia para analizar em grande aumento a natureza da estrutura da mucosa bronquica e do parênquima pulmonar. A objetiva do microscópio é substituída por um miniprobe flexível que pode ser introduzido pelo canal de um broncoscópio. A mucosa pode ser visualizada "in vivo", e por seu fino calibre, pode chegar até a periferia do parênquima e observar a arquitertura alveolar (figura 11).

Não se trata de captura de luz refletida como na TOC e sim na obtenção de imagem através da captação da fluorescência celular sob excitação com laser. O probe produz imagens de 0 a 50 µm de profundidade com resolução lateral de 5 µm e um campo de visão de até 600 µm de diâmetro (36,37).

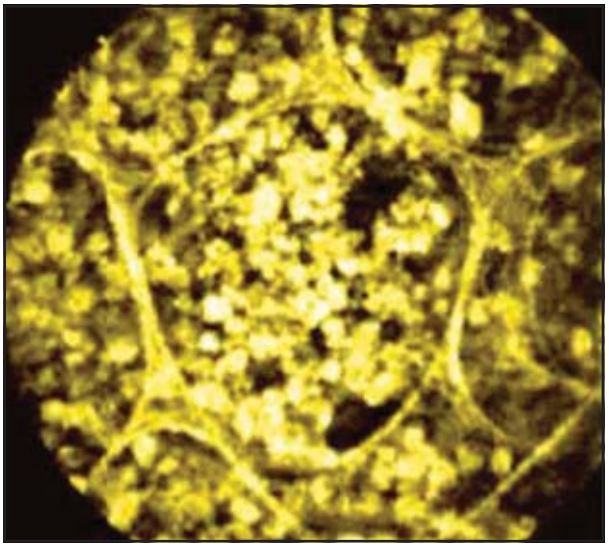

Figura 11 - Imagem de microscopia confocal de septos alveolares e macrófagos alveolares " in vivo". (37)

Da mesma forma que a TCO, esta técnica vem se desenvolvendo cada vez mais e provavelmente ampliarão a capacidade diagnóstica não somente em lesões neoplásicas mas também poderá fornecer informações da estrutura alveolar em doenças do parênquima tais como sarcoidose, pneumopatias intersticiais, enfisema, entre outras.

**NAVEGAÇÃO ELETROMAGNÉTIC**A

A Navegação Eletromagnética tem trazido um melhor rendimento no diagnóstico broncoscópico de nódulos periféricos. Muitas lesões nodulares pequenas podem tratar-se de metástases. Pacientes que já tiveram neoplasia prévia e apresentam novo achado de nódulo pulmonar terão um tratamento completamente diferente na dependencia do diagnóstico do nódulo. Pacientes com suspeita de câncer de pulmão podem apresentar um nódulo contralateral ou em outro lobo ipsilateral, cuja natureza se desconhece. Não raro, um nódulo pulmonar pode ser o primeiro achado de doença neoplásica avançada de outro sítio de origem. Em todas estas situações o diagnóstico do nódulo pulmonar vai mudar o estadiamento e prognóstico da doença.

O rendimento da biópsia transbronquica de nódulos malignos na literatura é muito variável, indo desde modestos 36% até 88% sem levar em conta o tamanho da lesão, alguns incluindo a presença de alterações proximais visíveis. Em média, de acordo com a revisão feita pelas diretrizes do "American College of Chest Physicians" (ACCP), o rendimento para lesões menores que 2cm de diâmetro é de 34% (38).

Muitos são os fatores que influenciam este rendimento e os principais são o tamanho, a localização, a relação com o brônquio (figura 12), e a habilidade do examinador (39). Embora, quando positiva, seu valor preditivo seja muito alto, é verdade que o dado negativo de uma biópsia transbrônquica ou punção transparietal do nódulo não evitará uma biópsia a céu aberto.

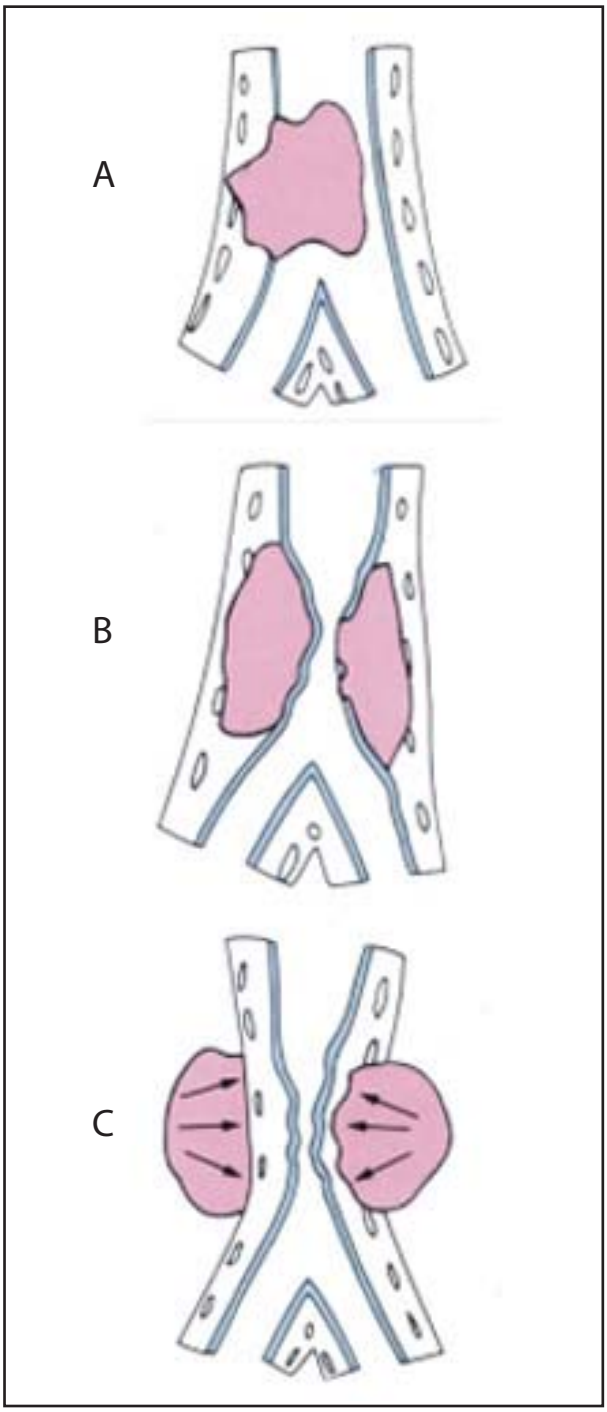


Figura 12 - A lesão intrabrônquica (a) terá melhor rendimento do que a intramural (b) ou extrabronquica (c). A relação brônquio-lesão influencia o resultado da biópsia transbrônquica.

Após registrar a tomografia em um software, o programa guia o broncoscopista por uma broncoscopia virtual e direciona um cateter angulável com extremidade eletromagnética até a lesão (figura 13). Sensores no corpo do paciente e na placa sob o tórax, fazem a correlação tridimensional entre a tomografia e a posição do cateter, além de corrigir a posição quando o paciente se move ou

respira. A posição da extremidade do cateter é localizada pelos sensores e indicam a proximidade da lesão. Na essência, utiliza o mesmo princípio do GPS (global positioning system). Outro método sem navegação eletromagnética que utiliza apenas a navegação por broncoscopia virtual foi desenvolvido utilizando broncoscópio ultrafino e também apresenta resultado global superior ao da broncoscopia guiada por radioscopia (39).

A navegação eletromagnética começa onde termina a visualização do broncoscópio, expandindo seu alcance, tornando possível diagnosticar, estadiar e preparar para tratamento lesões pequenas periféricas, marcando a lesão para futura ressecção ou radioterapia. É útil especialmente em pacientes não candidatos à cirurgia e tem menos de 3% de risco de pneumotórax (40).

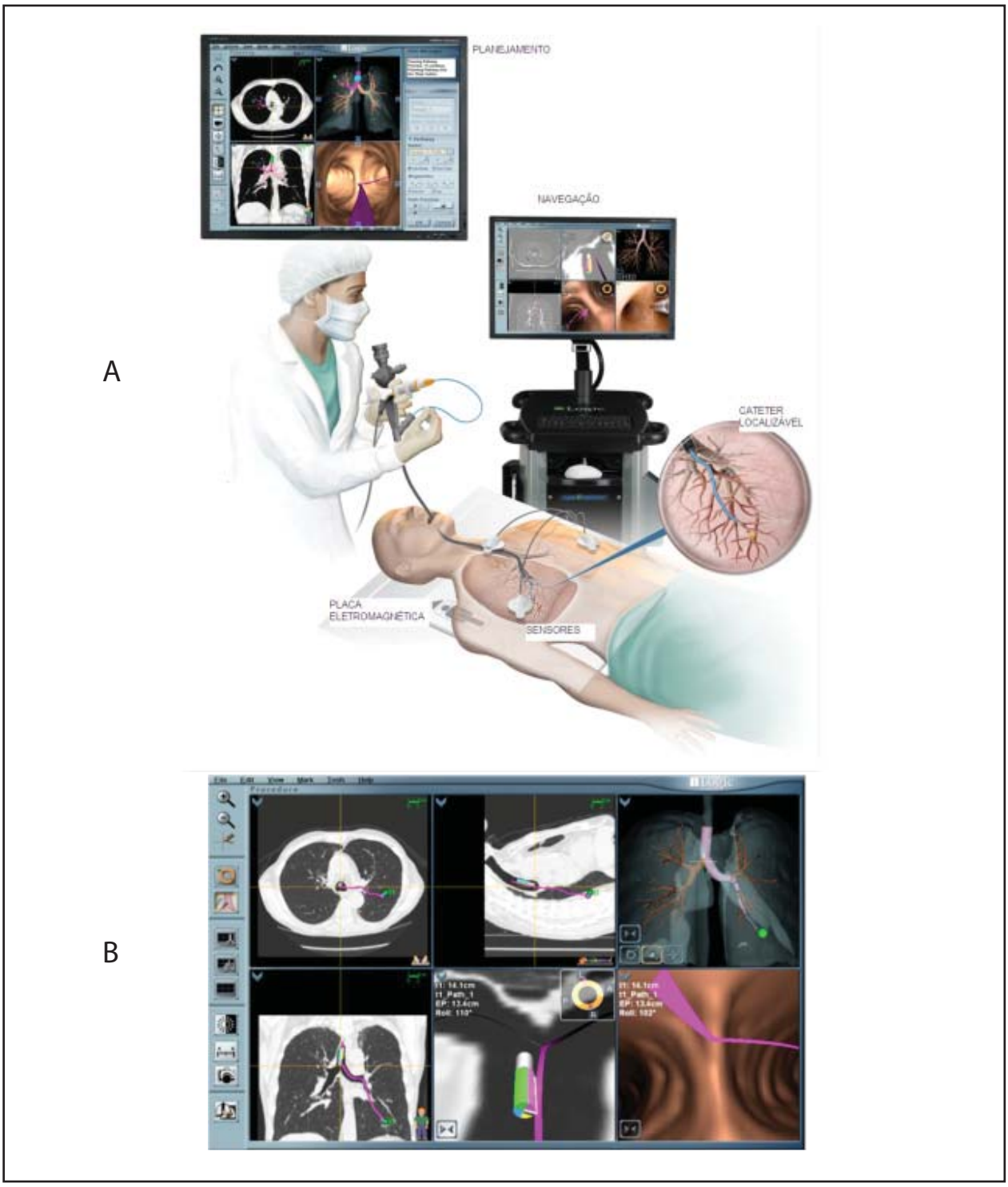


Figura 13 - As diversas fases do procedimento. Planejamento a partir da tomografia (a), durante a broncoscopia guiada pela navegação, com informações na tela (b) que orientam a direção a seguir até encontrar o alvo. (imagens cedidas por iLogic System super-Dimension, Ltd.)

A biópsia não é realizada sob visão direta em tempo real, pois o cateter é retirado e substituído pela pinça de biópsia, introduzida pela mesma bainha onde estava o cateter. Pode-se associar neste momento o EBUS radial para confirmar a proximidade da lesão, introduzindo o probe pela bainha antes de realizar a biópsia. Após a confirmação, o probe é retirado e substituído pela pinça de biópsia (figura 6). É desejável que o paciente esteja bem sedado para que não se movimente a ponto de atrapalhar a localização do cateter. Como o tempo do procedimento se torna muito prolongado, em nossa opinião, não se justifica utilizá-lo para lesões maiores, de localização facilmente alcançável com auxílio da radioscopia, que é um procedimento rápido, simples e de baixo custo, feito sob sedação leve.

Diversas publicações tem demonstrado melhor rendimento no diagnóstico broncoscópico do nódulo pulmonar periférico ao utilizar recursos de localização. A sensibilidade da broncoscopia por navegação eletromagnética (BNEM) é de 67 a 74%, independente do tamanho da lesão. Um estudo analizou o rendimento da BNEM isolada, do EBUS radial isolado e da combinação dos dois recursos e verificou uma sensibilidade de 88% quando utilizados os dois métodos combinados (39).

Seu alto custo e a necessidade de treinamento específico com o sistema, tem retardado a introdução deste método no dia-a-dia da prática clínica. Uma das úteis aplicações deste método é a colocação de marcadores para radioterapia de lesões nodulares em pacientes não operáveis, ou com lesões metastáticas ou para injeção de corantes para localização de pequenas lesões facilitando a ressecção cirúrgica.

## CONCLUSÃO

A broncoscopia é parte fundamental no diagnóstico e estadiamento do câncer de pulmão. Com os recentes avanços tecnológicos adicionados a ela, seu alcance foi ampliado e vem cada dia mais acrescentando possibilidades para um diagnóstico mais preciso e um estadiamento mais eficiente. Os novos recursos de ultrassonografia para punção aspirativa transbrônquica, biópsia transbrônquica guiada por ultrassom, punção aspirativa transesofageana possibilitam colher amostras do mediastino e do parênquima pulmonar. Eles são minimamente invasivos e reduzem o número de procedimentos invasivos para diagnóstico e estadiamento.

Atualmente a principal limitação para a punção aspirativa transbônquica é a subutilização desta técnica. Quanto ao EBUS e o EUS, por serem realizados predominantemente em centros de excelência estão restritos a pacientes selecionados. O treinamento do broncoscopista é uma das dificuldades e a realização de um determinado número de procedimentos por ano é necessário para que se mantenha a habilidade. A cobertura pelo plano de saúde e a implementação do método nos hospitais como parte das diretrizes na avaliação de neoplasias ainda é um problema. Cada vez mais hospitais em todo o mundo tem utilizado ambas as técnicas, melhorando o rendimento diagnóstico em cancer. A combinação EBUS e EUS deve ser considerada como a "abordagem inicial de escolha para o mediastino", chamada de "estadiamento endo-eco completo".

Estas técnicas são também úteis para análise de mutação multi-gene, incluindo EGFR, K-ras, e p53, que possibilitam uma melhor escolha do tratamento.

Sem nenhuma dúvida, a implementação destas técnicas irão alterar drásticamente o algoritmo do diagnóstico e estadiamento do câncer de pulmão em futuro próximo. Graças a esta abordagem minimamente invasiva, segura, precisa e de bom alcance diagnóstico, o estadiamento endoscópico completo do cancer de pulmão pode ser o futuro.

## REFERÊNCIAS:


1. Goldstraw P, Crowley J, Chansky K, et al. The IASLC lung cancer staging project: proposals for the revision of the TNM stage groupings in the forthcoming (seventh) edition of the TNM classification of malignant tumours. J Thorac Oncol 2007(2):706 –714.
2. Detterbeck FC, Boffa DJ, Tanoue LT. The New Lung Cancer Staging System. Chest 2009 Jul 136(1):260-71.
3. Silvestri GA, Gould MK, Margolis ML, et al. Noninvasive staging of non-small cell lung cancer: ACCP evidenced-based clinical practice guidelines (2nd edition). Chest 2007;132:178S-201S.
4. Detterbeck FC, Jantz MA, Wallace M, Vansteenkiste J, Silvestri GA. Invasive mediastinal staging of lung cancer: ACCP evidence-based clinical practice guidelines (2nd edition). Chest 2007;132:202S-20S.
5. Baum RP, Swietaszczyk C, Prasad V. FDG-PET/CT in lung cancer: an update. Front Radiat Ther Oncol 2010;42:15-45.
6. Erasmus JJ, Sabloff BS. CT, positron emission tomography, and MRI in staging lung cancer. Clin Chest Med 2008;29:39-57, v.
7. Medford AR, Bennett JA, Free CM, Agrawal S. Mediastinal staging procedures in lung cancer: EBUS, TBNA and mediastinoscopy. Curr Opin Pulm Med 2009;15:334-42.
8. Schieppati E. [Not Available]. Clin Torax 1949;1:303-6
9. Wang KP, Terry P, Marsh B. Bronchoscopic needle aspiration biopsy of paratracheal tumors. Am Rev Respir Dis 1978;118:17-21.
10. Holty JE, Kuschner WG, Gould MK. Accuracy of transbronchial needle aspiration for mediastinal staging of non-small cell lung cancer: a meta-analysis. Thorax 2005;60:949-55.
11. Haponik EF, Russell GB, Beamis JF, Jr., et al. Bronchoscopy training: current fellows' experiences and some concerns for the future. Chest 2000;118:625-30.
12. Yasufuku K, Chiyo M, Sekine Y, et al. Real-time endobronchial ultrasound-guided transbronchial needle aspiration of mediastinal and hilar lymph nodes. Chest 2004;126:122-8.
13. Herth FJ. Endobronchial ultrasound-guided biopsy of coin lesions. Future Oncol 2007;3:273-5

14. Ernst A, Feller-Kopman D, Herth FJ. Endobronchial ultrasound in the diagnosis and staging of lung cancer and other thoracic tumors. Semin Thorac Cardiovasc Surg 2007;19:201-5.
15. Groth SS, Whitson BA, D'Cunha J, Maddaus MA, Alsharif M, Andrade RS. Endobronchial ultrasound-guided fine-needle aspiration of mediastinal lymph nodes: a single institution's early learning curve. Ann Thorac Surg 2008;86:1104-9; discussion 9-10.
16. Gu P, Zhao YZ, Jiang LY, Zhang W, Xin Y, Han BH. Endobronchial ultrasound-guided transbronchial needle aspiration for staging of lung cancer: a systematic review and meta-analysis. Eur J Cancer 2009;45:1389-96.
17. Cameron SE, Andrade RS, Pambuccian SE. Endobronchial ultrasound-guided transbronchial needle aspiration cytology: a state of the art review. Cytopathology 2010;21:6-26.
18. Herth FJ, Eberhardt R, Krasnik M, Ernst A. Endobronchial ultrasound-guided transbronchial needle aspiration of lymph nodes in the radiologically and positron emission tomography-normal mediastinum in patients with lung cancer. Chest 2008;133:887-91.
19. Herth FJ, Ernst A, Eberhardt R, Vilmann P, Dienemann H, Krasnik M. Endobronchial ultrasound-guided transbronchial needle aspiration of lymph nodes in the radiologically normal mediastinum. Eur Respir J 2006;28:910-4.
20. Haas AR. Infectious complications from full extension endobronchial ultrasound transbronchial needle aspiration. Eur Respir J. 2009;33:935–938.
21. Vilmann P, Herth F, Krasnik M. State of the art lecture: mediastinal EUS. Endoscopy 2006;38 Suppl 1:S84-7.
22. Annema JT, Rabe KF. State of the art lecture: EUS and EBUS in pulmonary medicine. Endoscopy 2006;38 Suppl 1:S118-22.
23. von Bartheld MB, Rabe KF, Annema JT. Transaortic EUS-guided FNA in the diagnosis of lung tumors and lymph nodes. Gastrointest Endosc 2009;69:345-9
24. Eloubeidi MA. Endoscopic ultrasound-guided fine-needle aspiration in the staging and diagnosis of patients with lung cancer. Semin Thorac Cardiovasc Surg 2007;19:206-11.
25. Micames CG, McCrory DC, Pavey DA, Jowell PS, Gress FG. Endoscopic ultrasound-guided fine-needle aspiration for non-small cell lung cancer staging: A systematic review and metaanalysis. Chest 2007;131:539-48.
26. Herth FJ, Krasnik M, Kahn N, Eberhardt R, Ernst A. Combined Endoesophageal-Endobronchial Ultrasound-Guided, Fine-Needle Aspiration of Mediastinal Lymph Nodes through a Single Bronchoscope in 150 Patients with Suspected Lung Cancer. Chest 2010.
27. Hwangbo B, Lee GK, Lee HS, et al. Transbronchial and Transesophageal Fine Needle Aspiration Using an Ultrasound Bronchoscope in Mediastinal Staging of Potentially Operable Lung Cancer. Chest 2010.
28. De Leyn P, Stroobants S, De Wever W, et al. Prospective comparative study of integrated positron emission tomography-computed tomography scan compared with remediastinoscopy in the assessment of residual mediastinal lymph node disease after induction chemotherapy for mediastinoscopy-proven stage IIIA-N2 Non-small-cell lung cancer: a Leuven Lung Cancer Group Study. J Clin Oncol 2006;24:3333-9.
29. Herth FJ, Annema JT, Eberhardt R, et al. Endobronchial ultrasound with transbronchial needle aspiration for restaging the mediastinum in lung cancer. J Clin Oncol 2008;26:3346-50.
30. Szlubowski A, Herth FJ, Soja J, et al. Endobronchial ultrasound-guided needle aspiration in non-small-cell lung cancer restaging verified by the transcervical bilateral extended mediastinal lymphadenectomy--a prospective study. Eur J Cardiothorac Surg 2010;37:1180-4
31. Annema JT, Veselic M, Versteegh MI, Willems LN, Rabe KF. Mediastinal restaging: EUS-FNA offers a new perspective. Lung Cancer 2003;42:311-8.
32. Stigt JA, Oostdijk AH, Timmer PR, Shahin GM, Boers JE, Groen HJ. Comparison of EUS-guided fine needle aspiration and integrated PET-CT in restaging after treatment for locally advanced non-small cell lung cancer. Lung Cancer 2009;66:198-204.
33. Haas AR, Vachani A, Sterman DH. Advances in Diagnostic Bronchoscopy. Am J Respir Crit Care Med Vol 182. pp 589–597, 2010.
34. Coxson HO, Quiney B, Sin DD, Xing L, McWilliams AM, Mayo JR, Lam S. Airway wall thickness assessed using computed tomography and optical coherence tomography. Am J Respir Crit Care Med 2008; 177:1201–1206.
35. Lam S, Standish B, Baldwin C, McWilliams A, leRiche J, Gazdar A, Vitkin AI, Yang V, Ikeda N, MacAulay C. In vivo optical coherence tomography imaging of preinvasive bronchial lesions. Clin Cancer Res 2008;14:2006–2011
36. Thiberville L, Moreno-Swirc S, Vercauteren T, Peltier E, Cave C, Bourg Heckly G. In vivo imaging of the bronchial wall microstructure using fibered confocal fluorescence microscopy. Am J Respir Crit Care Med 2007;175:22–31
37. Thiberville L, Salaun M, Lachkar S. et al. Human in vivo fluorescence microimaging of the alveolar ducts and sacs during bronchoscopy. Eur Respir J 2009; 33(5):974–85.
38. Eberhardt R, Anantham D, Herth F, Feller-Kopman D, Ernst A. Electromagnetic navigation diagnostic bronchoscopy in peripheral lung lesions. Chest 2007; 131:1800-1805
39. Eberhardt R, Anantham D, Ernst A, Feller-Kopman D, Herth F. Multimodality bronchoscopic diagnosis of peripheral lung lesions: a randomized controlled trial. Am J Respir Crit Care Med 2007;176: 36–41.
40. Detterbeck FC, Jantz MA, Wallace M, Vansteenkiste J, Silvestri GA. Diagnosis and Management of Lung Cancer: ACCP Guidelines. CHEST 2007; 132:202S–220S.
41. Herth FJ, Ernst A, Schulz M, Becker H. Endobronchial Ultrasound reliably differentiates between airway infiltration and compression by tumor. Chest 2003; 123: 458-462.

**Artigo original**

# Tratamento do câncer de pulmão localmente avançado

Treatment of locally advanced lung cancer

*Luiz Felippe Júdice[1], Omar M. A. Mourad[1], Filipe M. de Andrade[1]*

## RESUMO

Dentre as neoplasias malignas, o câncer do pulmão é a segunda causa mais frequente de morte. Em metade dos pacientes, o diagnóstico é feito tardiamente (nos estágios III e IV), e, nessa fase, a terapêutica está voltada principalmente para o tratamento sintomático e a melhoria da qualidade de vida.

A maior parte desses pacientes morre de complicações locais, sobretudo decorrentes de obstrução da via aérea. O presente artigo aborda o tratamento dessas obstruções — a causa principal de morbidade e mortalidade nesses pacientes. Fazemos uma revisão anatômica da via aérea para, em seguida, descrever as principais formas de obstrução das vias aéreas por doença maligna. Discutimos as diferentes técnicas utilizadas para esse fim: o desbridamento e a dilatação endobrônquica, a ressecção das lesões com laser, eletrocautério, pinças de biópsia ou a ponta do broncoscópio (core out), assim como a utilização de órteses de vias aéreas.

Enfatizamos a importância da melhora da qualidade de vida desses pacientes com a utilização desses métodos, aliviando a dispneia e diminuindo a ocorrência de pneumonias associadas à obstrução brônquica. Ressaltamos que o manuseio dos pacientes com obstrução por invasão intraluminal ou por compressão extrínseca requer uma equipe multidisciplinar com experiência em broncoscopia flexível e rígida e que disponha de equipamentos apropriados e de suporte de terapia intensiva. Ressaltamos ainda a importância do envio precoce dos pacientes para tratamento especializado.

**Descritores:** Neoplasias pulmonares; Broncoscopia; Estadiamento de neoplasias; Obstrução das vias respiratórias.

## ABSTRACT

Lung cancer is the second leading cause of cancer death. Approximately half of all lung cancer patients are diagnosed at an advanced stage (stage III or IV), and the treatment of such patients is aimed primarily at improving quality of life and alleviating symptoms.

Most patients with advanced stage lung cancer will die from local complications, primarily from those related to airway obstruction. The objective of this review was to explore practical approaches to airway obstruction, which is the main cause of morbidity and mortality in such patients. We review airway anatomy and describe the various processes of airway obstruction in malignancy. We also discuss methods for alleviating airway obstruction: debridement; endobronchial dilation; laser resection; electrocauterization; core biopsy with forceps and a rigid bronchoscope; and airway stent placement.

By alleviating dyspnea and reducing the incidence of pneumonia related to bronchial obstruction, the methods described here can improve quality of life in patients with advanced stage lung cancer. We stress the importance of a multidisciplinary approach in cases of intraluminal tumor invasion or extrinsic airway compression. The multidisciplinary team must include professionals with experience in performing fiberoptic and rigid bronchoscopy, as well as having access to the equipment required in order to provide intensive care. In addition, patients should be referred to specialized facilities as early as possible.

**Keywords:** Lung neoplasms; Bronchoscopy; Neoplasm staging; Airway obstruction.

1. Serviço de Cirurgia Torácica, Hospital Universitário Antônio Pedro, Universidade Federal Fluminense, HUAP-UFF, Niterói (RJ), Brasil.
Não há qualquer conflito de interesse entre os autores.

**Endereço para correspondência:** Luiz Felippe Júdice. Avenida Nelson de Oliveira e Silva, 1480, Pendotiba. CEP 24322-385, Niterói, RJ, Brasil.
Tel/Fax: +55 21 2621-6239. E-mail : lfjudice@urbi.com.br.

## INTRODUÇÃO

O manuseio de pacientes com comprometimento respiratório secundário à obstrução da via aérea principal continua sendo um problema desafiador e persistente, que pode se agravar na presença de doença parenquimatosa significante. A asfixia decorrente da obstrução mecânica aguda ou progressiva é uma situação angustiante e dramática e requer do médico uma atitude imediata e eficaz (1-3).

O câncer de pulmão é o segundo tumor maligno mais frequente no sexo masculino e a principal causa de mortalidade por doença maligna no homem. É a causa mais frequente de mortalidade no sexo feminino, embora não seja o tumor mais frequente nesse sexo.

As projeções do Instituto Nacional do Câncer indicam a ocorrência de 27.630 novos casos de câncer de pulmão em 2010, com as maiores incidências em São Paulo, Rio Grande do Sul e Rio de Janeiro — 7.500, 3.960 e 3.300 casos, respectivamente (4).

Aproximadamente metade dos pacientes é diagnosticada tardiamente (nos estágios III e IV), e, nessa fase, a terapêutica está voltada principalmente para o tratamento sintomático e a melhoria da qualidade de vida.

Vamos discutir aqui as obstruções da via aérea causada por câncer localmente avançado, que é a causa principal de morbidade e mortalidade nesses pacientes.

O tratamento dessas complicações obstrutivas tem um papel importante na melhora da qualidade de vida dos pacientes, aliviando a dispneia e diminuindo a ocorrência de pneumonias associadas à obstrução brônquica (5).

Várias técnicas podem ser utilizadas para esse fim — o desbridamento e a dilatação endobrônquica; a ressecção das lesões com laser, eletrocautério, pinças de biópsia ou a ponta do broncoscópio (*core out*); a braquiterapia endobrônquica; e a utilização de próteses nas vias aéreas (1-3).

O manuseio dos pacientes com obstrução por invasão intraluminal ou por compressão extrínseca requer uma equipe multidisciplinar com experiência em broncoscopia flexível e rígida e que disponha de equipamentos apropriados, assim como suporte de terapia intensiva.

Pretendemos aqui revisar a anatomia da traqueia e dos brônquios e descrever as principais formas de obstrução das vias aéreas por doença maligna, bem como as diversas formas de abordagem dessas lesões, ressaltando os aspectos relevantes quando da utilização de próteses.

## REVISÃO ANATÔMICA

A traqueia inicia-se na borda inferior da cartilagem cricoide (ao nível da sexta vértebra cervical), com extensão de 11-13 cm no adulto. Estende-se pelo pescoço e pelo mediastino até a carina, que se encontra ao nível do ângulo manúbrio esternal anteriormente e à borda inferior de T4 posteriormente.

A traqueia tem relação estreita com o arco da aorta e o ligamento arterioso, estruturas topograficamente importantes na avaliação das lesões traqueobrônquicas. A vascularização da traqueia se faz a partir de suas paredes laterais. Desse modo, é possível dissecar o órgão em sua porção anterior e posterior, sem prejuízo à sua irrigação sanguínea. A dissecção de sua parede lateral incorre no risco de desvascularização, com possibilidade de necrose e estenose traqueal.

O brônquio principal direito mede aproximadamente 2,5 cm de comprimento e é mais calibroso e verticalizado em relação ao brônquio principal esquerdo, o qual mede de 3-4 cm de comprimento. No mediastino, a traqueia localiza-se posteriormente à artéria braquiocefálica e à veia cava superior. Sua parede anterolateral esquerda fica em contato com a aorta ascendente, o arco da aorta e o nervo laríngeo recorrente esquerdo que corre no sulco traqueoesofágico por quase toda sua extensão.

A carina encontra-se imediatamente posterior ao átrio esquerdo, o brônquio principal esquerdo cruza anteriormente o esôfago e a coluna vertebral e passa sob o arco da aorta em direção ao pulmão esquerdo, e o brônquio principal direito localiza-se posteriormente à artéria pulmonar direita e é cruzado superiormente pelo arco da veia ázigos.

Um aspecto de grande relevância cirúrgica e endoscópica é o fato de, no jovem, a traqueia apresenta cerca de metade de sua extensão no pescoço e metade no mediastino. Entretanto, com o envelhecimento, o órgão se torna progressivamente mais horizontalizado, ficando, no idoso, quase exclusivamente intratorácico (1).

Apesar das várias definições para a expressão "via aérea central", no presente artigo ela será classificada como traqueia, carina, brônquio principal direito e esquerdo e brônquio intermediário, com o objetivo de permitir uma abordagem prática e objetiva do assunto.

## ASPECTOS CLÍNICOS E DIAGNÓSTICO

Na avaliação inicial do paciente, além dos sinais e sintomas da doença primária e das comorbidades, os pacientes com obstrução das vias aéreas apresentam desde dispneia, geralmente com piora progressiva, tosse, sibilos, estridor, hemoptise e pneumonia distal.

Na avaliação complementar, devemos considerar a radiografia simples de tórax, a radiografia penetrada e a tomografia computadorizada (TC), com reconstrução (1).

A avaliação do fluxo de pico pode ajudar na avaliação da gravidade da obstrução, mas, sem dúvida,

a broncoscopia é o exame padrão ouro na avaliação dessas lesões.

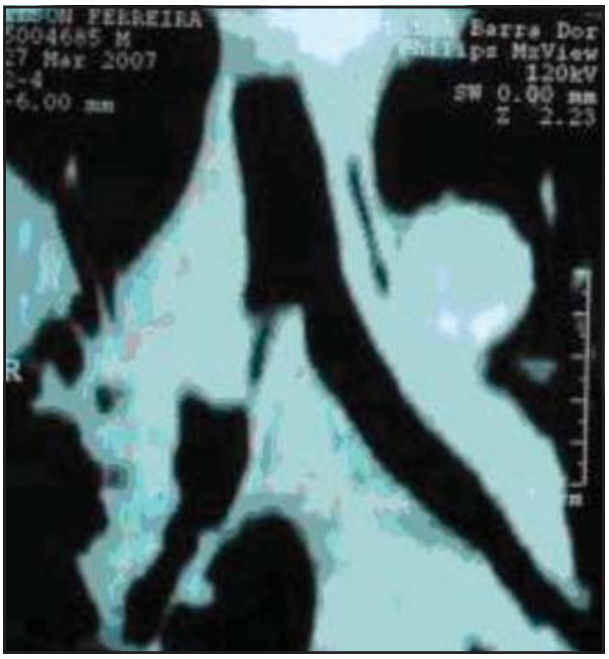

Figura 1 - Tomografia computadorizada de tórax mostrando lesão vegetante ocluindo 90% da luz do brônquio principal direito.

A TC realizada com aparelhos *multislice* (Figura 1), com secções mais finas, permite reconstruções nos planos sagital, coronal e axial e ainda a realização de broncoscopia virtual.

Se o paciente não está com obstrução aguda, a TC é de grande utilidade na avaliação da obstrução, no planejamento terapêutico e na mensuração dos diâmetros da via aérea, que será importante na escolha do tipo de prótese a ser utilizada, caso essa seja a opção terapêutica escolhida.

A broncoscopia é um exame essencial para a avaliação, acompanhamento e planejamento terapêutico dos pacientes com obstrução da via aérea.

Na broncoscopia, é utilizada uma grande variedade de equipamentos (broncoscópios rígidos, flexíveis e pediátricos), como visto na Figura 2. Esse procedimento permite analisar a patologia da via aérea central, estabilizar a ventilação em casos críticos de obstrução, definir a extensão, a gravidade e a complexidade da estenose, assim como avaliar o resultado obtido e a relação da obstrução com as estruturas anatômicas. Na Figura 3, observamos uma massa tumoral na traqueia que, após a primeira ressecção, revelou ser proveniente do brônquio principal esquerdo. Nessa paciente, houve ressecção endoscópica completa após a segunda broncoscopia rígida.




Figura 2 - Broncoscópio rígido projetado por um dos autores, composto de tubos de inserção de diversos calibres com possibilidade de telescopagem (A), manopla e cabo escamoteáveis (B). Acessório de ventilação e trabalho (C).

Figura 3 - A - Lesão causando oclusão subtotal da traquéia distal.
B - Lesão vegetante ocluindo totalmente o brônquio principal esquerdo.

## ETIOLOGIA DAS LESÕES OBSTRUTIVAS MALIGNAS DA VIA AÉREA CENTRAL

A obstrução pode ser secundária a tumores primitivos da traqueia que são pouco frequentes e habitualmente diversos dos tumores que têm origem no epitélio brônquico. Esses são o carcinoma epidermoide, o carcinoma adenoide cístico, o carcinoma mucoepidermoide, o tumor carcinoide e o tumor miofibroblástico inflamatório. Dos tumores que têm origem no epitélio brônquico, o câncer de pulmão é o mais frequente. A obstrução também pode ocorrer por tumores de outra localização, como os tumores da tireoide, os tumores da cabeça e pescoço, os tumores do esôfago e os tumores metastáticos — de rim, cólon e mama, assim como o melanoma (1).

## TRATAMENTO ENDOSCÓPICO

A obstrução da via aérea central por câncer de pulmão está associada ao aparecimento de dispneia, estridor, hipoxemia e pneumonia obstrutiva com mortalidade elevada.

A radioterapia externa tem sido considerada o tratamento de escolha para os pacientes com lesões inoperáveis, mas os resultados são efetivos em apenas 25% dos pacientes. Parece, portanto, que o tratamento local endoscópico representa a melhor alternativa (5,6,7).

Várias são as técnicas utilizadas para esse fim. Enumeramos a seguir as que julgamos mais importantes.

### *Eletrocautério*

Trata-se da aplicação de corrente elétrica de alta frequência, que tem a propriedade de coagular e vaporizar o tecido na árvore traqueobrônquica. Embora ve-

nha sendo usado em medicina desde a década de 30, seu uso em endoscopia respiratória é um pouco mais recente e resultou, sobretudo, do desenvolvimento de equipamentos mais eficientes e ponteiras adequadas ao uso endoscópico.

O eletrocautério tem um custo bem menor que o laser. Avanços recentes permitiram seu uso sem contato da ponta do eletrodo com o tecido, à maneira do YAG laser. A técnica utiliza gás argônio ionizado, que age como condutor elétrico permitindo o efeito de cautério sem que a ponteira toque o tecido. O jato de gás funciona ainda como um soprador do sangue da área cauterizada, permitindo melhor visão do campo operatório (5,8).

***Laser***

O laser mais utilizado é o YAG laser, que pode ser usado tanto com o equipamento flexível, quanto com o equipamento rígido, e a escolha depende do treinamento do operador. Essa técnica é melhor no controle do sangramento durante o procedimento.

O fato de permitir o uso com equipamento flexível tem a vantagem de poder ser utilizado com mais facilidade nos pacientes que estão em ventilação mecânica.

***Terapia Fotodinâmica***

Trata-se da utilização do laser após a administração de uma substância (fotoporfirina) que promove a fotossensibilização das células, que, em contato com o laser, forma radicais tóxicos que resultam em morte celular (8).

Trata-se de um método caro e que não tem efeito imediato.

***Braquiterapia***

A braquiterapia é uma forma de tratamento local com radioterapia. Não tem efeito imediato.

Essa técnica será abordada em detalhes em outro artigo no presente número.

***Órteses***

Em primeiro lugar, é necessário esclarecer uma confusão que se estabelece com frequência quanto à designação desses dispositivos.

Prótese ou próstese é um dispositivo que substitui, no todo ou em parte, um órgão (pró: na frente; prós: junto a, sobre ou próximo; e thésis, do verbo *títhemi*: colocar, acrescentar).

A órtese é um dispositivo de ajuda externa, destinado a suplementar ou a corrigir uma função deficiente (*orthos*: reto, correto) .A palavra órtese vem da nomenclatura médica francesa, não está dicionarizada, mas é utilizada na legislação da Previdência Social (9).

As órteses respiratórias apresentam vantagens ou desvantagens de acordo com seu tipo, método de inserção e material. Entretanto, a prótese ideal deve apresentar as seguintes características: ser de fácil inserção e remoção, mas de difícil deslocamento; ser biocompatível; permitir a mobilização de secreções; e ter baixo custo (1,5,6).

Atualmente, não existe uma prótese que, sozinha, apresente todas as qualidades ideais. Assim, o conhecimento do mecanismo obstrutivo em cada paciente e a experiência na utilização dos diferentes tipos de próteses permitem a escolha mais adequada a cada caso.

A compressão extrínseca ou da submucosa é uma indicação clássica do uso das órteses respiratórias, como em tumores sem indicação cirúrgica e que comprimem a via aérea (7,8,10,11).

Em pacientes com obstrução tumoral, geralmente realiza-se a ressecção endoscópica do tumor (Figura 4). Nos casos em que há recidiva ou persistência de obstrução, mesmo após a ressecção inicial, as próteses endoluminais podem ser uma boa opção (7-12).

Figura 4 - Em A, utilização de pinça de biópsia para ressecção endoscópica. Em B, demonstração da técnica de tunelização (*core out*).

Nos casos de necessidade de estabilização da via aérea durante radioterapia, a prótese é utilizada quando há uma lesão vegetante endobrônquica ou uma compressão extrínseca, devido à grande possibilidade de obstrução pelo edema que ocorre durante a fase inicial da radioterapia.

Nos casos de fístula traqueoesofágica, não há indicação cirúrgica, e a prótese de via aérea geralmente é associada a uma prótese esofágica, para tratamento paliativo, o que diminui o desconforto do paciente e a ocorrência de pneumonia aspirativa (14).

A escolha do tipo e do tamanho da prótese é uma tarefa difícil, devendo-se considerar a anatomia, o comprimento e o diâmetro da obstrução.

Existem três tipos de órteses respiratórias (Figura 5): as de silicone, as metálicas autoexpansíveis e as órteses mistas. Essas últimas são compostas de silicone com arcos de aço na parede, imitando as cartilagens (tipo Freitag) ou de silicone com malha de polipropileno na parede (tipo Polyflex) (1,3).

As órteses de silicone têm necessidade de broncoscopia rígida e de anestesia geral para sua inserção. Têm maior facilidade para seu ajuste, sua retirada e recolocação, mas, por outro lado, têm maior potencial de migração. Pode-se ajustar seu comprimento de acordo com a lesão de cada paciente. Não permite a penetração de tumores em sua luz, têm baixa reatividade tecidual e, consequentemente, menor formação de granu-

lomas. Por outro lado, sua adaptação à tortuosidade da via aérea é difícil. Perde-se o mecanismo ciliar no seu trajeto, com consequente acúmulo de secreção.

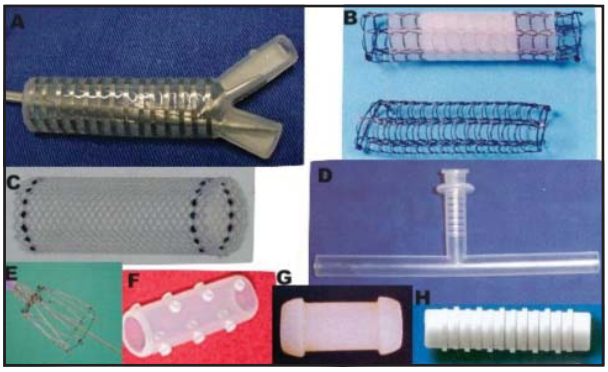


Figura 5 - Órtese tipo Freitag (A); órtese metálica + nitinol coberta e descoberta (B); órtese tipo Polyflex, de silicone e malha (C); tubo T (D); órtese de Gianturco (E); órtese de Dumon (F); órtese de Hood (G); e órtese HCPA-1 (H).

Os autores do presente artigo participam, no momento, de um estudo multicêntrico liderado pelo Hospital de Clínicas de Porto Alegre (HCPA) com o objetivo de validar a utilização, pelo Sistema Único de Saúde, de uma órtese de silicone desenvolvida no HCPA e fabricada no Rio Grande do Sul.

O tubo em T de Montgomery também representa uma opção de órtese na via aérea. Tem a desvantagem de necessitar de uma traqueostomia para seu posicionamento correto, e está restrito à traqueia. Há, entretanto, uma opção de tubo em Y. Por outro lado, é uma órtese mais conhecida, de difícil migração, requerendo broncoscopia rígida para sua inserção. A Figura 6 mostra algumas órteses de vias aéreas.

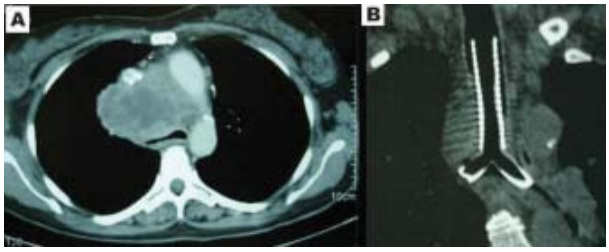


Figura 6 - Em A, tomografia computadorizada de paciente com adenocarcinoma brônquico, metástase linfonodal mediastinal, com compressão de traqueia e brônquios principais. Em B, tomografia computadorizada com reconstrução da mesma paciente após a colocação de *stent* bifurcado do tipo Freitag.

As órteses metálicas autoexpansíveis podem ser inseridas por broncoscopia flexível e sedação e requerem a utilização de fluoroscopia durante sua inserção para seu correto posicionamento. Sua inserção é relativamente fácil, mas de difícil reposicionamento ou retirada. A migração é rara. Por outro lado, ao contrário das órteses de silicone, essas permitem a invasão tumoral pela malha metálica. Essa característica é atenuada com o uso das próteses metálicas recobertas. Elas se adaptam melhor à tortuosidade da via aérea, preservam o mecanismo mucociliar, embora esse efeito seja atenuado com o uso de próteses metálicas revestidas. Têm menor possibilidade de erosão da parede e custo mais elevado. Seu uso não é recomendado em doenças benignas.

Em nosso serviço adotamos o fluxograma exemplificado na Figura 7.

A retirada das órteses metálicas, embora possível, é extremamente difícil e traumática, e é realizada por secção por parte da malha e remoção por broncoscopia rígida.

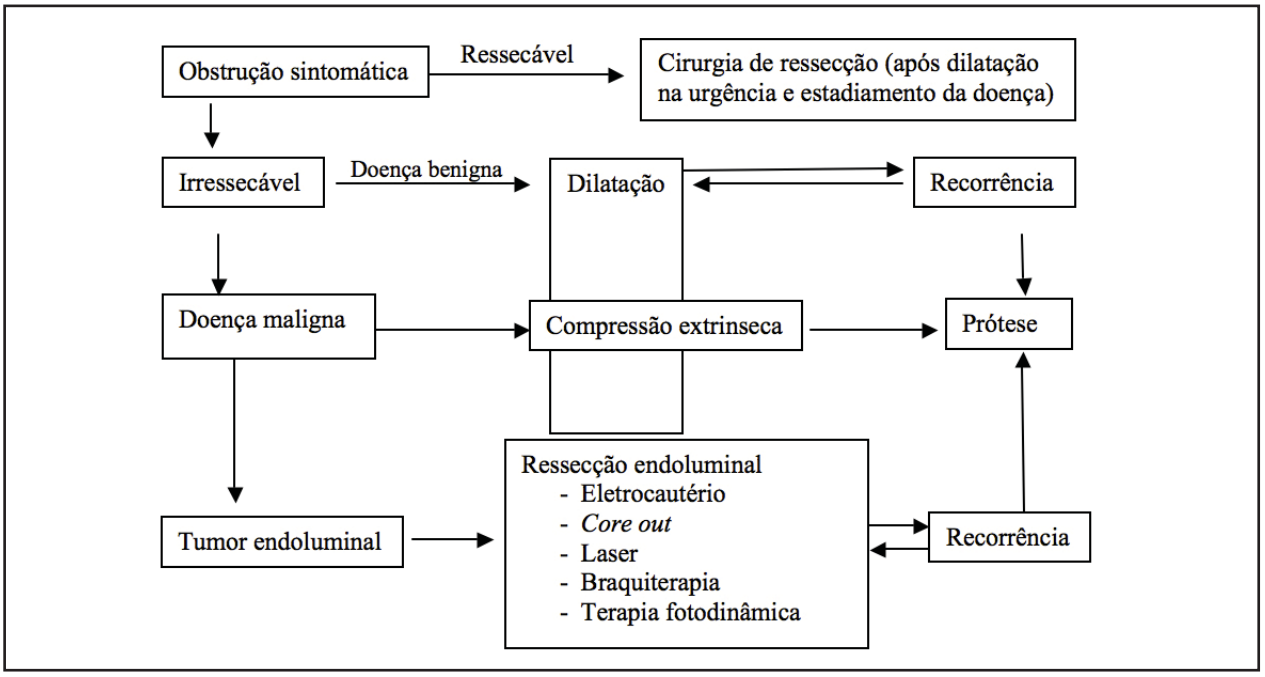


Figura 7 - Fluxograma da abordagem do paciente com obstrução da via aérea, excluídos os casos de obstrução por corpo estranho. Adaptado de Grillo (1).

As órteses metálicas são consideradas por muitos autores como permanentes, não recomendando sua utilização em doenças benignas.

**Resultados e Complicações**

Como em muitos outros procedimentos, os bons resultados dependem da seleção dos pacientes submetidos à colocação das órteses. Dependem, também, nas doenças malignas, do tipo histológico e da localização da lesão, mais do que do tipo de órtese utilizada.

Mais de 90% dos pacientes submetidos à broncoscopia terapêutica (inclusive aqueles submetidos à colocação de órteses, ressecções broncoscópicas e dilatações) apresentam resultados satisfatórios ou excelentes (14).

As lesões da traqueia distal, aquelas próximas aos brônquios principais e aquelas lobares apresentam os piores resultados.

Os problemas mais frequentes do uso das órteses são a migração, a obstrução por secreções e por tecido de granulação, a invasão tumoral, a infecção traqueal ou brônquica, a perfuração da parede e a fratura da órtese. O padrão ouro para a identificação das complicações é a broncoscopia. Estudos recentes têm demonstrado que a TC *multislice* é de grande ajuda nessas ocasiões, e que ela se aproxima da acurácia da endoscopia respiratória.

As órteses de vias aéreas são de utilização cada vez mais frequente na prática médica. Entretanto, sua inserção, retirada e acompanhamento devam ser realizados por equipes especializadas (15).

O médico cirurgião deve conhecer os modelos mais utilizados e suas principais complicações. A maioria das complicações envolvendo dificuldade ventilatória aguda e relacionadas às órteses pode ser estabilizada temporariamente até que a equipe de referência seja contatada e realize o tratamento definitivo.

O uso de órteses respiratórias evita as pneumonias pós-obstrução e permite a continuação da terapia oncológica adequada.

## CONSIDERAÇÕES FINAIS

O manuseio dos pacientes com obstrução das vias aéreas principais requer experiência no manuseio do equipamento de endoscopia rígida e flexível e flexibilidade na aplicação das técnicas e dos materiais disponíveis.

## REFERÊNCIAS


1. Grillo HC. Surgery of the trachea and bronchi. Hamilton (Canada): BC Decker; 2004.
2. Grillo HC. Development of tracheal surgery: a historical review. Part 2: treatment of tracheal diseases. Ann Thorac Surg. 2003; 75(3): 1039-1047.
3. Stephens KE, Wood DE. Bronchoscopic management of central airway obstruction. J Thorac Cardiovasc Surg. 2000; 119(2): 289-296.
4. MS/INCA/ Estimativa de Câncer no Brasil, 2009. http://www.inca.gov.br/estimativa/2010/
5. Lee P, Kupeli E, Mehta AC. Airway stents. Clin Chest Med. 2010; 31(1): 141-150.
6. Casal RF. Update in airway stents. Curr Opin Pulm Med. 2010; 16(4): 321-328.
7. Andrade FM, Abou Mourad OM, Judice LF, Carvalho-Filho ABCB, Schau B, Carvalho ACG. Endotracheal inflammatory pseudotumor: the role of interventional bronchoscopy. Ann Thorac Surg. 2010; 90(3): e36-37.
8. Lee P, Kupeli E, Mehta AC. Therapeutic bronchoscopy in lung cancer. Laser therapy, eletrocautery, brachytherapy, stents and photodynamic therapy. Lung Cancer. 2002; 23(1): 241-256.
9. http://usuarios.cultura.com.br/jmrezende
10. Furukawa K, Ishida J, Yamaguchi G, Usuda J, Tsutsui H, Saito M, Konaka C, Kato H. The role of airway stent placement in the management of tracheobronchial stenosis caused by inoperable advanced lung cancer. Surg Today. 2010; 40(4): 315-320.
11. Chin CS, Litle V, Yun J, Weiser T, Swanson SJ. Airway stents. Ann Thorac Surg. 2008; 85(2): S792-796.
12. Judice LF, Abou Mourad O, Andrade F. Estadiamento invasivo do mediastino no câncer de pulmão. Pulmão RJ. 2009; 18(4): S29-32.
13. Andrade FM, Abou Mourad OM, Judice LF. The revised tumor-node-metastasis staging system for lung cancer: changes and perspectives. J Bras Pneumol. 2010; 36(5): 317-320.
14. Ross AF, Ferguson JS. Advances in interventional pulmonology. Curr Opin Anaesthesiol. 2009; 22(1): 11-17.
15. Jones LM, Mair EA, Fitzpatrick TM, Lyon RD, Feuerstein IM. Multidisciplinary airway stent team: a comprehensive approach and protocol for tracheobronchial stent treatment. Ann Otol Rhinol Laryngol. 2000; 109 (10 Pt1): 889-898.

**Artigo original**

# Braquiterapia endobrônquica com alta taxa de dose no tratamento paliativo do câncer do pulmão

High-dose-rate endobronchial brachytherapy for palliative treatment of lung cancer

*Mauro Zamboni[1], Edson T. Cunha[2], Rachele Z. Grazziotin[2]*

## RESUMO

Tumores localmente avançados como forma de apresentação inicial dos tumores localizados na árvore traqueobrônquica não são um fenômeno raro. Os sintomas resultantes dessas lesões são comuns de câncer do pulmão e têm um impacto negativo significativo na qualidade de vida dos pacientes portadores de neoplasias pulmonares. As opções terapêuticas são múltiplas, sendo no entanto dependentes de variáveis, como a terapêutica inicial utilizada, o local da recorrência, a sintomatologia e as condições clínicas dos pacientes. Os objetivos principais foram demonstrar as principais vantagens terapêuticas da braquiterapia endobrônquica com alta taxa de dose em tumores da árvore respiratória. No período de 1998 a 2009, 42 pacientes com neoplasia pulmonar foram tratados paliativamente com braquiterapia endobrónquica com alta taxa de dose, com um total de 110 inserções, no Instituto Nacional de Câncer, Rio de Janeiro. A regressão endoscópica completa do tumor foi observada em 75% dos pacientes. A regressão tumoral teve relação direta com a melhora dos sintomas, especialmente da dispnéia. A sobrevida global foi de 56%, em 15 mese de acompanhamento. Não houve nenhum caso de hemoptise volumosa ou fatal, f[istulas ou abscessos. Desse modo, concluimos que a braquiterapia endobrônquica com alta taxa de dose, é um excelente método com tratamento paliativo para os pacientes portadores de neoplasias pulmonares obstrutivas.

**Descritores:** Braquiterapia; Neoplasias pulmonares; Assistência Paliativa; Irídio.

## ABSTRACT

Locally advanced tumors as the initial form of presentation of tumors in the tracheobronchial tree are not a rare event. Symptoms resulting from these tumors are common in lung cancer and have a significant negative impact on quality of life of patients with lung cancer. The therapeutic options are manifold, but being dependent on variables such as the initial therapy used, the site of recurrence, the symptoms and the clinical condition of patients. The main objectives were to demonstrate the main advantages of brachytherapy treatment with high dose rate in tumors of the respiratory tree. In the period 1998-2009, 42 patients with lung cancer were treated with brachytherapy palliatively with high dose rate, with a total of 110 insertions, at the National Cancer Institute, Rio de Janeiro. The endoscopic complete tumor regression was observed in 75% of patients. The tumor regression was directly related to improvement of symptoms, especially dyspnea. Overall survival was 56% in 15 months monitoring. There were no cases of massive or fatal hemoptysis, fistulae or abscess. Thus, we conclude that brachytherapy with high dose rate, is an excellent method to palliative treatment for patients with obstructive lung cancers.

**Keywords:** Brachytherapy; Lung Neoplasms; Palliative Care; Iridium.

1. Grupo de Oncologia Torácica do Instituto Nacional de Câncer/Ministério da Saúde, INCA/MS, Rio de Janeiro (RJ), Brasil.
2. Hospital do Câncer I/Instituto Nacional de Câncer/Ministério da Saúde, HCI/INCA/MS, Rio de Janeiro (RJ), Brasil.
Não há qualquer conflito de interesse entre os autores.

**Endereço para correspondência:** Mauro Zamboni. Rua Sorocaba 464/302. CEP 22271-110. Botafogo – Rio de Janeiro (RJ). Tel/Fax – (21) 2537-5562
E-mail: mauro.zamboni@gmail.com.

## INTRODUÇÃO

Braquiterapia (derivado do grego *brachys*, que significa "curto") é uma forma de tratamento por meio de irradiações com fontes radioativas encapsuladas posicionadas dentro ou muito perto do tumor. A braquiterapia endobrônquica é mais utilizada no tratamento dos pacientes portadores de carcinoma broncogênico.

O câncer do pulmão é a principal causa de morte por neoplasia entre os homens e as mulheres nos Estados Unidos; dos mais de 220.000 casos diagnosticados anualmente, 80% morrerão por causa dele (1,2). Menos de 25% dos pacientes com carcinoma brônquico são candidatos à cirurgia no momento do diagnóstico (3) e 75% são portadores de carcinoma pulmonar de células não pequenas (CPCNP) que respondem mal ao tratamento com quimioterapia. Portanto, a radioterapia é uma modalidade terapêutica indicada para um grande número de pacientes portadores de câncer do pulmão.

Na maioria dos pacientes com CPCNP, o tumor está localizado nas porções centrais da árvore traqueobrônquica (4), frequentemente causando atelectasia, hemoptise ou pneumonia pós-obstrutiva. A radioterapia externa é o tratamento padrão estabelecido para esses pacientes, mas ela só é capaz de reverter a atelectasia em 21% dos pacientes (5,6). Além do mais, a recorrência tumoral após a radioterapia externa é comum e acontece em até 50% dos pacientes (7). Nesses casos, novo tratamento com a radioterapia externa raramente é possível, devido à tolerância limitada dos tecidos normais a nova dose de irradiação (8).

Atualmente, vários métodos estão disponíveis e podem ser utilizados isoladamente ou em associação, com ou sem a radioterapia externa, para o tratamento dos tumores endobrônquicos (9). São eles: ressecção broncoscópica do tumor, eletrocautério, criocirurgia, laser, próteses endobrônquicas e braquiterapia endobrônquica.

## HISTÓRIA

O primeiro caso bem sucedido de braquiterapia endobrônquica foi descrito por Yankauer (10), em 1922, para o alívio da obstrução brônquica causada por um tumor do pulmão. Ele introduziu cápsulas com radônio através do broncoscópio rígido posicionando-as junto ao tumor, onde permaneceram por 4-6 horas. Em 1929, Kernan e Cracovaner (11) descreveram a inserção de agulhas com rádio associada ao eletrocautério, através do broncoscópio rígido, para a remoção de um tumor maligno localizado no brônquio principal esquerdo e que causava atelectasia do pulmão esquerdo. Posteriormente, novos casos foram descritos por Pancoast HK (12), Kernan (13), Ormerod (14) e Pool (15). Entretanto, essa técnica foi abandonada durante muitos anos devido à ausência de uma fonte segura de radiação, à necessidade da broncoscopia rígida ou da toracotomia sob anestesia geral para a implantação dos cateteres e ao risco de exposição à radiação pela equipe médica.

O ressurgimento da técnica, nos anos 1980, deveu-se particularmente ao advento da fibrobroncoscopia, ao advento da ressecção endobrônquica com o laser e à introdução do irídio-192 como fonte radioativa. A fibrobroncoscopia permitiu a inserção de cateteres de menores diâmetros, utilizando somente a sedação intravenosa e a anestesia tópica (16). A ressecção endoscópica com laser permitiu a rápida recanalização da árvore brônquica ocluída pelo tumor, facilitando a inserção dos cateteres para irradiação. Atualmente, isso pode ser também conseguido através da ressecção com eletrocautério, através da criocautério e também com a ajuda da dilatação com balão (17). Diversos nucleotídeos foram utilizados como fonte para a braquiterapia endobrônquica: cobalto-60, radônio-222, césio-137, ouro-198, iodo-125 e paládio-103; no entanto, o irídio-192 tornou-se o radionuclídeo de eleição devido a sua alta potência e pela facilidade de manuseio. Todos esses avanços tornaram a braquiterapia endobrônquica mais fácil, conveniente e segura para a equipe médica. Atualmente ela é realizada sob anestesia tópica e sedação consciente, com o fibrobroncoscópio e em regime ambulatorial. O primeiro procedimento realizado dessa maneira foi feito por Mendiondo, em 1983 (18). As doses utilizadas para a braquiterapia dependem da fonte radioativa e foram descritas como baixa taxa de dose (até 1 Gy/h no ponto de referência); taxa intermediária (de 2 a 10 Gy/h) e alta taxa de dose (> 10 Gy/h).

## INDICAÇÕES

A principal indicação da braquiterapia endobrônquica é para o tratamento paliativo de dispneia, pneumonia obstrutiva ou atelectasia, tosse e hemoptise secundárias ao crescimento tumoral, endotraqueal ou endobrônquico, mais comumente de um tumor primário do pulmão e ocasionalmente de uma lesão metastática.

As principais indicações para a braquiterapia endobrônquica são (19):

a) CPCNP ou carcinoma metastático
b) neoplasia confirmada pela cito ou histopatologia
c) paciente não elegível ou cuja doença falhou aos tratamentos potencialmente curativos
d) pacientes com sintomas causados por lesão ou lesões endobrônquicas malignas: dispneia, tosse intratável, pneumonite obstrutiva, hemoptise
e) após redução do tumor por laser, eletrocautério ou criocirurgia
f) lesão tumoral localizada em um sítio possível de se posicionar os cateteres para a irradiação

Recomendações da Sociedade Americana de Braquiterapia para Braquiterapia Endobrônquica (20):

a) São candidatos à braquiterapia os pacientes com significativo componente tumoral endobrônquico, causando os seguintes sintomas: dispnéia, hemoptise, tosse persistente e sinais de pneumonia pós-obstrutiva.
b) Pacientes com tumores extrínsecos na árvore brônquica não são candidatos à braquiterapia.
c) O cateter de tratamento deve ultrapassar totalmente o tumor.
d) São candidatos à braquiterapia os pacientes que, devido à má função pulmonar, não são candidatos a cirurgia ou radioterapia externa.
e) São candidatos à braquiterapia os pacientes com radioterapia prévia com dose total que contraindique novo curso de radioterapia.
f) São candidatos à braquiterapia os pacientes com expectativa de sobrevida > 3 meses.

Os candidatos potenciais para esse tipo de tratamento são os pacientes com carcinoma primário do pulmão irressecável ou com carcinoma metastático para a via respiratória. As lesões a serem tratadas devem ser visíveis pela broncoscopia e localizadas na traquéia, nos brônquios principais ou brônquios lobares. O objetivo principal da braquiterapia é a paliação dos sintomas causados pela obstrução brônquica da árvore brônquica. Entretanto, ela pode ser utilizada concomitantemente à radioterapia externa convencional para o tratamento radical do CPCNP (21). Pode ser utilizada também em pacientes submetidos a ressecção cirúrgica que apresentem as margens cirúrgicas da ressecção positivas para malignidade (22,23).

## CONTRAINDICAÇÕES

São poucas as contraindicações para a braquiterapia endobrônquica: obstrução da árvore respiratória por lesões extrabrônquicas, lesões periféricas, fístulas da árvore respiratória, pacientes com neoplasia não confirmada e pacientes assintomáticos, excluindo-se os casos cujo tratamento tenha a intenção radical (19).

## TÉCNICA

Sob anestesia tópica da narina, sedação consciente e bloqueio do nervo laríngeo superior bilateral, realizamos a fibrobroncoscopia transnasal, com o objetivo de avaliar a lesão tumoral e planejar a introdução do cateter para braquiterapia. O procedimento é realizado em regime ambulatorial, na própria sala de braquiterapia, uma vez que a mobilização do paciente facilmente desloca o cateter de sua posição ideal (24-26).

Introduzimos, através do canal de trabalho do fibrobroncoscópio, o cateter através do qual irá a fonte radioativa. Esse cateter tem sua extremidade proximal aberta, para permitir a passagem da fonte radioativa, e a extremidade distal fechada, para prevenir a contaminação da fonte radioativa pelas secreções brônquicas e a passagem acidental da cápsula radioativa além de sua extremidade distal para as vias aéreas inferiores. O cateter é posicionado com o auxílio de um guia metálico. A extremidade distal do cateter deve ser posicionada 2 cm além da lesão tumoral. O guia metálico é então retirado. O fibrobroncoscópio é retirado lentamente, o cateter sendo mantido no lugar pelo auxiliar do procedimento. O cateter é mantido na posição, seguro junto à narina do paciente, enquanto o fibrobroncoscópio é reintroduzido junto ao cateter através da via aérea para assegurar que o cateter não tenha se deslocado durante a retirada do fibrobroncoscópio. Uma vez confirmada a posição da extremidade distal do cateter, ele é fixado com fita adesiva no nariz do paciente. Depois de confirmada a correta posição do cateter, e de ele ter sido fixado, introduzimos por ele o fio flexível com as diversas marcações radiográficas que correspondem aos pontos de irradiação (Figura 1). Realiza-se uma radiografia de tórax posteroanterior (PA) e uma radiografia de tórax em perfil, com o paciente deitado. Assim, avaliamos novamente a posição do cateter e planejamos a dose a ser administrada (Figura 2). Identificam-se os pontos de parada da fonte radioativa e o número de paradas, de tal maneira que toda a extensão da lesão a ser tratada esteja coberta com as respectivas margens de segurança (27,28). A separação entre os pontos de parada é de 1 cm. O planejamento terapêutico computadorizado é programado (Figura 3). Utilizamos uma unidade remota (microSelectron; Nucletron B.V., Veenendaal, The Netherlands), tendo o irídio-192 como fonte, com uma atividade nominal de 370 GBq por semente (Figura 4). Nosso protocolo de tratamento objetiva uma dose de 7,5 Gy, calculado a 1 cm de rádio do cateter – uma aplicação a cada 2 semanas, totalizando 3 aplicações. O tempo de cada tratamento é menor do que 15 minutos (28-30). Após o término da aplicação, o cateter é retirado manualmente e o paciente recebe alta hospitalar (Figura 5).

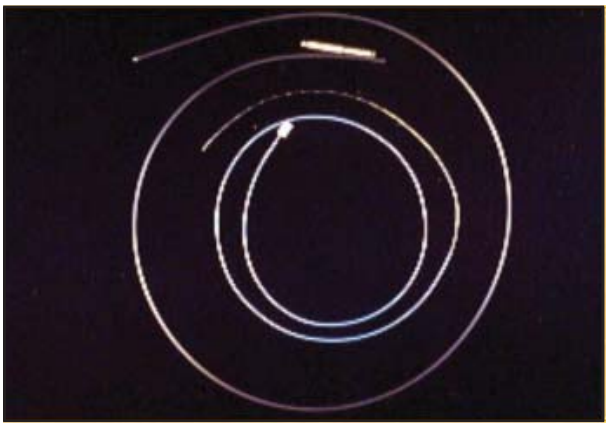

Figura 1 - Cateter de plástico, fio com as marcações radiográficas e conector do fio com a unidade remota de emissão radioativa.

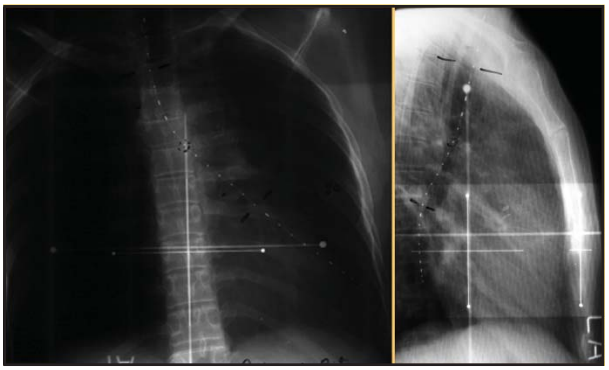

Figura 2 - Fio com as marcações radiográficas posicionado, em radiografia de tórax posteroanterior (A) e radiografia de tórax em perfil (B). Os pontos entre as barras negras correspondem ao segmento que será irradiado.

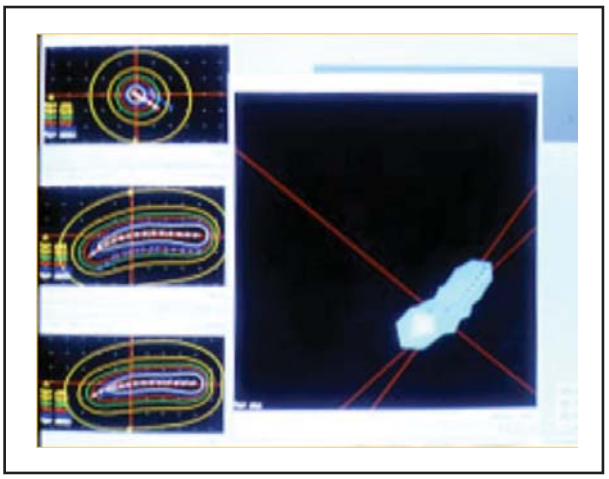

Figura 3 - Curvas de isodoses. As doses são maiores junto ao tumor e menores progressivamente à medida que dele se afastam.

## EXPERIÊNCIA DO INSTITUTO NACIONAL DE CÂNCER

No período de 1998 a 2009, 42 pacientes com neoplasia pulmonar foram tratados paliativamente com braquiterapia endobrônquica com alta taxa de dose, com um total de 110 inserções, no Instituto Nacional de Câncer, Rio de Janeiro. No protocolo utilizado, a fonte radioativa foi o irídio-192, na dose de 7,5 Gy por aplicação, com 3 aplicações a cada 15 dias. Foram tratados 34 (81%) homens e 8 (19%) mulheres, com idade que variou de 28 a 72 anos (mediana de 57,5 anos). Todos os pacientes foram submetidos previamente a radioterapia externa, com uma dose mediana de 45 Gy (variando de 20 a 75 Gy) e 5 pacientes (13%) receberam também quimioterapia. O carcinoma epidermoide foi o tipo histológico mais frequente, presente em 29 (69%) pacientes: 6 recidivas em coto brônquico, 6 tumores do pulmão com invasão traqueal, 6 recidivas tumorais, 6 tumores do pulmão esquerdo e 5 tumores do pulmão direito. O adenocarcinoma foi o tipo histológico em 11 (25%) pacientes. Um (2%) paciente teve um carcinoma epidermoide como segundo tumor primário da traqueia (paciente com prévio carcinoma epidermoide da laringe). Um (2%) paciente teve um

Figura 4 - Aparelho para braquiterapia endobrônquica com alta taxa de dose (Nucletron).

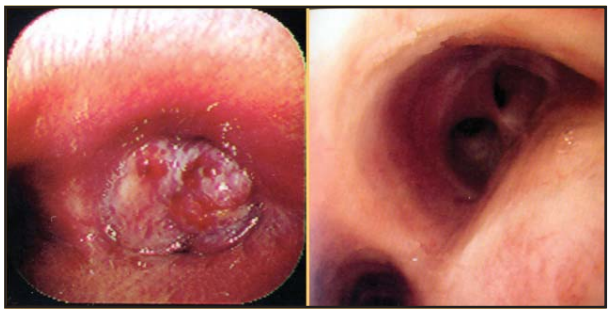

Figura 5 - Homem de 68 anos, fumante, com carcinoma epidermoide ocluindo totalmente a luz do brônquio principal direito. Inelegível para tratamento cirúrgico. À esquerda, imagem antes da primeira aplicação da braquiterapia endobrônquica com alta taxa de dose. À direita, exame de controle 40 dias após a 3ª dose da braquiterapia.

carcinoma adenoide cístico da traqueia com extensão para ambos os brônquios principais. Todos os pacientes foram submetidos a fibrobroncoscopia, sob anestesia tópica e sedação consciente. Todos os pacientes receberam radioterapia externa, com dose mediana de 45 Gy (variando de 20 Gy a 75 Gy) e 5 (13%) pacientes receberam associação de quimio e radioterapia. Trinta e dois (75%) pacientes foram submetidos a 3 sessões de 7,5 Gy de braquiterapia endobrônquica com alta taxa de dose, com intervalo de duas semanas entre elas. Oito (19%) pacientes receberam duas aplicações de 7,5 Gy. Dois (6%) pacientes receberam somente uma dose de 7,5 Gy. A regressão endoscó-

pica completa do tumor foi observada em 32 (75%) pacientes, e a resposta parcial (> 30%) foi observada em 10 (25%) pacientes. A regressão do tumor teve relação direta com a melhora dos sintomas dos pacientes, especialmente da dispnéia. A sobrevida global foi de 56%, em 15 meses de acompanhamento. De acordo com os critérios de morbidade aguda do *Radiation Therapy Oncology Group* (Grupo de Radioterapia e Oncologia), a toxicidade grau I ocorreu em 11 (25%) pacientes. Não houve nenhum caso de hemoptise volumosa ou fatal, fístulas ou abscessos.

## CONSIDERAÇÕES FINAIS

Um dos desafios para se estender os tratamentos multimodalidades para a população de pacientes elegíveis é a disponibilidade limitada de acesso dessa população aos diferentes tipos de tratamentos especializados como o laser, o plasma de argônio e as órteses. Entretanto, com o incremento das indicações e o crescente aumento das evidências sobre a eficácia dessas técnicas, elas provavelmente estarão cada dia mais disponíveis, bem como o estarão os hospitais especializados. Atualmente, a braquiterapia endobrônquica com alta taxa de dose é provavelmente a modalidade terapêutica mais utilizada, seguida pelo plasma de argônio, pelas órteses e pelo laser.

A braquiterapia é uma ferramenta eficaz para o tratamento paliativo das obstruções causadas por tumores endobrônquicos. Os candidatos a essa modalidade terapêutica devem ser portadores de doença endobrônquica inoperável que produza sintomas, além de apresentarem um coagulograma normal. Os pacientes que se beneficiam apresentam uma melhor sobrevida e especialmente uma melhor qualidade de vida pelo controle dos sintomas. Devemos ter em mente que o tratamento multimodal é o melhor para esses pacientes, principalmente no que diz respeito ao controle dos sintomas.

## REFERÊNCIAS:


1. Zamboni, M. Epidemiologia do Câncer do Pulmão. In Cancer do Pulmão. Ed. Mauro Zamboni e Walter Roriz de Carvalho. São Paulo: Editora Atheneu, 2005. P. 1-7.
2. Jemal A, Siegel R, Xu J, Ward E. Cancer Statistics 2010. CA Cancer J Clin 2010; 60:277-300.
3. Shields TW: surgical therapy for carcinoma of the lung. Clin Chest Me 1982; 3:369-87.
4. Gelb AF, epstein JD. Laser in treatment of lung cancer. Chest 1984;86:662-6.
5. Slawson RG, Scott RM. Radiation therapy in bronchogenic carcinoma. Radiology 1979; 132:175-6.
6. Chetty KG, Moran EM, Sassoon CSH, Viravathana T, Light RW. Effecto of radiation therapy on bronchial obstruction due to bronchogenic carcinomast. 1988;95:582-4.
7. Perez CA, Santley K, Gruncy G, Hanson W, Rubin P, Kramer S, Brady LW, Marks JE, Perez-Tamayo R, Brown GS, Concannon JP, Rotman M. Impact of irradiation technique and tumor extent in tumor control and survival of patients with unresectable no-oat cell carcinoma of the lung: Report by de Radiation therapy Oncology Group. Cancer 1982;50:1091-8.
8. Sullivan FJ. Radiation biology of lung cancer. In Pass HI, Mitchell JB, Johnson Dh, et al (eds): Lung Cancer: Principles and Practice. Philadelphia: Lippincott-Raven; 1966:219-49.
9. Mehta MP. Endobronchial radiotherapy for lung cancer. In Pass HI, Mitchell JB, Johnson Dh, et al (eds): Lung Cancer: Principles and Practice. Philadelphia: Lippincott-Raven; 1966:741-50.
10. Yankauer S. Lung tumor treated bronchoscopically. NY Med J 1922;115:741-2.
11. Kernan JD, Cracovaner AJ. Carcinoma of the lung. Arch Surg 1929;18:315-21.
12. Pancoast HK. Superior pulmonary sulcus tumor. Tumor characterized by pain, Horner's syndrome, destruction of bone and atrophy of hand muscles. JAMA 1932;99:1391-6.
13. Kernan JD. Carcinoma of the lung and bronchus: Treatment with radon implantations and diathermy. Arch Otolaryngol 1933;17:457-75.
14. Ormerod FC. Some notes on the treatment of carcinoma of the bronchus. J Laryngol Otol 1941;56:1-10.
15. Pool JL. Bronchoscopy in the treatment of lung cancer. Ann Otol Rhinol Laryngol 1961;70:1172-78.
16. Mehta MP, Speiser BL, Macha HN. High dose brachytherapy for lung cancer. In Nag S (ed) High Dose Rate Brachytherapy: A Textbook. Armonk, NY: futura Publishing: 1994; 295-319.
17. Ramser ER, Beamis JF Jr. Laser bronchoscopy. Clin chest Med 1995; 16:415-426.
18. Mendiondo OA, Dillon M, Beach JL. Endobronchial irradiation in the treatment of recurrent no-oat cell bronchogenic carcinoma. J Ky Med Assoc 1983; 81:287-90.
19. Kress WS. Overview of endobronchial brachytherapy. In Martinez AA, Orton CG, Mould RF (eds): Brachytherapy: HDR and LDR. Columbia, MD:Nucletron Corp; 1990:3-9
20. Nag S. Brachytherapy for carcinoma of the lung. Oncology. 2001; 15:371-81.
21. Sutedja G, Baris G, van Zandwijk N, Postmus PE. High-dose rate brachytherapy has a curative potential in patients with intraluminal squamous cell lung cancer. Respiration 1994;61:167-8.
22. Aye RW, Mate TP, Anderson HN, Hohnson LP, Hill L. Extending the limits of lung cancer resection. Am J Surg 1993;165:572-6.
23. Sutedja G, Baris G, Zoetmulder F, van Zandwijk N. High-dose rate brachytherapy improves resectability in squamous cell lung cancer. Chest 1992; 102:308-398.
24. Gejerman G, Mullokandov EA, Bagiella E, et al. Endobronchial brachytherapy and external-beam radiotherapy in patients with endobronchial obstruction and extrabronchial extension. Brachytherapy. 2002;1(4):204-10.
25. Escobar-Sancristan JA, Granda-Orive JI, Gutierrez Jimenez T, et al. Endoscopic brachytherapy in the treatment of malignant lung tumors. Eur Respir J. 2004;24:348-52.
26. Celebioglu B, Gurkan OU, Erdogan S, et al. High dose rate endobronchial brachytherapy effectively palliate

symptoms due to inoperable lung cancer. Jpn J Clin Oncol. 2002;32: 443-8.
27. Taulelle M, Chauvet B, Vincent P, et al. High dose rate endobronchial brachytherapy: Results and complications in 189 patients. Eur Respir J. 1998;11:162-8.
28. Kotsianos D, Bach D, Gamarra F, et al. High-dose-rate brachytherapy: Dose escalation in three-dimensional miniorgans of the human bronchial wall. Int J Radiat Oncol Biol Phys. 2000;46:1267-73.
29. Langendijk J, Tjwa M, de Jong J, et al. Massive haemoptysis after radiotherapy in inoperable non-small cell lung carcinoma: Is endobronchial brachytherapy really a risk factor? Radiother Oncol. 1998;49:175-83.
30. Muto P, Ravo V, Panelli G. High-dose rate brachytherapy of bronchial cancer: Treatment optimization using three schemes of therapy. Oncologist. 2000;5:209-14.

**Artigo original**

# Estenoses benignas da via aérea: tratamento endoscópico

Benign airway stenosis: endoscopic treatment

*Hélio Minamoto[1], Ricardo M. Terra[1], Paulo F. G. Cardoso[1]*

## RESUMO

O objetivo do presente trabalho é uma revisão do tratamento endoscópico das estenoses laringotraqueais benignas. O tratamento de eleição para este tipo de estenose é a ressecção com anastomose primária. Entretanto, nem sempre essa situação pode ser alcançada devido a natureza, extensão e localização das estenoses. O tratamento endoscópico é uma alternativa em casos nos quais a ressecção não é possível ou após complicações ou insucessos nas ressecções prévias.

O tratamento endoscópico inclui dilatações, ressecção endoscópica com eletrocautério, laser, *argon plasma coagulation*, crioterapia, braquiterapia e a utilização de endopróteses. Todos esses métodos de dilatação mecânica produzem um resultado imediato satisfatório, com aumento da via aérea e melhora dos sintomas clínicos, mas a durabilidade da terapia continua problemática. Em poucos dias ou semanas retornam os sintomas que obrigam repetidas reintervenções.

As endopróteses são divididas em: silicone rígido e metálico autoexpansível. As endopróteses de silicone são as mais utilizadas na literatura e com o maior seguimento em longo prazo. As endopróteses metálicas autoexpansíveis foram introduzidas mais recentemente, e, devido à facilidade de aplicação, ocorreram abusos na utilização com diversas complicações. Mais recentemente, as endopróteses chamadas "híbridas" congregam componentes metálicos autoexpansíveis com uma cobertura de silicone.

**Descritores:** Estenose traqueal; Broncoscopia; Próteses e Implantes; Stents.

## ABSTRACT

This review focuses on endoscopic treatment of benign laryngotracheal stenoses. The standard treatment for laryngotracheal stenoses is surgical resection and reconstruction of the primary airway. However, when surgical resection is not feasible due to the nature, extent, or location of the stenosis, endoscopy presents an alternative for treating complications and for the management of previous unsuccessful resections.

Endoscopic treatment includes electrocauterization, laser resection, argon plasma coagulation, cryotherapy, brachytherapy, and stent placement. Although endoluminal approaches have been shown to improve luminal patency, none have produced consistent results and the durability of their effects remains problematic, resulting in a high rate of repeat interventions.

There are two basic types of stents: silicon stents; and self-expandable metal stents. Silicon stents are less expensive, more widely available, and still the most often studied. However, the newer, metal stents are easier to insert and position. Therefore, metal stents have been overused, resulting in complications. Recently, "hybrid" stents, such as one composed of a metal scaffold and a silicon coating with self-expandable capabilities, have been introduced.

**Keywords:** Tracheal stenosis; Bronchoscopy; Prostheses and implants; Stents.

1. Disciplina de Cirurgia Torácica, Instituto do Coração, Hospital das Clínicas da Faculdade de Medicina da Universidade de São Paulo, São Paulo (SP), Brasil.
Não há qualquer conflito de interesse entre os autores.

**Endereço para correspondência:** Hélio Minamoto. Instituto do Coração, HCFMUSP. Rua Dr. Enéas de Carvalho Aguiar, 44, bloco 2, 2º andar, sala 9 Cerqueira Cesar, CEP 05403-000, São Paulo, SP, Brasil. Tel: +55 11 3069 5248. E-mail: minamoto@usp.br.

## INTRODUÇÃO

O tratamento ideal das estenoses laringotraqueais é a cirurgia com reconstrução da via aérea (1-3). Entretanto, apresenta as seguintes contraindicações nos pacientes que apresentam:

• fatores de risco pré-operatórios (inoperáveis)

• características anatômicas que contraindicam a ressecção, tais como lesão traqueal de comprimento excessivo (mais da metade do comprimento total da traqueia) ou a presença de duas ou mais estenoses (estenose dupla)

• falha da operação aberta que necessitam de tratamento adicional paliativo endoscópico e minimamente invasivo

• lesão traqueal com características agudas, com a presença de reação inflamatória em atividade, que obriga a adiar o procedimento de reconstrução para permitir uma definição precisa da verdadeira extensão do comprimento da lesão ("estenose verde")

Para estes pacientes tem sido realizado o tratamento endoscópico.

## MODALIDADES DE TRATAMENTO ENDOSCÓPICO

As opções de tratamento endoscópico que proporcionam um efeito imediato com alívio dos sintomas incluem dilatação mecânica, eletrocauterização, fotorressecção por laser, *argon plasma coagulation* e colocação de endoprótese no local da lesão; além desses, as outras opções são de efeito tardio, incluindo braquiterapia, terapia fotodinâmica e crioterapia (5,6).

Nenhuma modalidade isoladamente se mostrou efetiva para o tratamento de todos os tipos de lesões obstrutivas das vias aéreas.

Na seleção do melhor método de tratamento para um paciente portador de estenose benigna de via aérea, em uma determinada fase da evolução da doença laringotraqueal deve ser considerada fatores, como idade, condição clínica geral do paciente, etiologia, severidade, extensão e consistência da estenose e tratamentos prévios recebidos pelo paciente. Uma cuidadosa análise desses fatores determina a melhor abordagem possível para tratar cada paciente.

Desse modo, a terapia endoluminal tem se tornado o principal tratamento na abordagem das lesões não malignas que comprometem a permeabilidade da luz da via aérea, e diferentemente dos pacientes com doença maligna, os pacientes com doença benigna vivem por mais tempo e geralmente requerem reintervenções, as quais podem ser muito mais difíceis e complicadas caso tenha sido utilizada inicialmente uma terapia inadequada (7).

### *Dilatação Mecânica*

A dilatação mecânica é útil numa fase precoce de formação da estenose e não é recomendada para estenoses maduras e estáveis ou aquelas com um componente cartilaginoso.

O procedimento pode ser realizado com um conjunto de dilatadores de diâmetros progressivamente maiores. Essa técnica clássica deve ser reservada para pacientes com estenose alta, concêntrica e curta; não deve ser utilizada para pacientes com estenose baixa, excêntrica/tortuosa e longa por causa do risco de lesão de mucosa, perfuração e falso trajeto.

Esse método tem sido substituído pela técnica com o uso de broncoscópio rígido de diâmetros progressivamente maiores sob visão direta através de ótica e vídeo para uma dilatação segura e gradual, com o paciente em ventilação assistida.

A dilatação mecânica pode ser realizada por um balão dilatador hidrostático e um fio guia, que diminui o risco e apresenta como vantagem uma dilatação com precisão e força aplicada apenas no sentido axial.

Todos esses métodos de dilatação mecânica produzem um resultado imediato satisfatório com melhora do sintoma clinico, mas a durabilidade da terapia continua problemática. Em poucos dias ou semanas retornam os sintomas que obrigam a repetidas reintervenções.

### *Eletrocauterização, Argon Plasma Coagulation e Laser*

A eletrocauterização ou diatermia é a utilização de corrente elétrica para gerar calor no local de contato, que provoca a coagulação dos tecidos. *Argon plasma coagulation* utiliza um jato de gás argônio ionizado (plasma) para conduzir a corrente elétrica, permitindo um modo de tratamento sem contato. O efeito destes é uma coagulação superficial.

O laser mostra um efeito de profundidade maior, o que aumenta o risco de sangramento em via aérea pela perfuração de estruturas adjacentes da traqueia e brônquios, alem de acrescentar maior custo.

Todas essas modalidades de terapia com base no calor e no efeito de termoablação apresentam também o mesmo problema de recidiva da estenose, levando a reintervenções. Além disso, a suplementação de oxigenoterapia, necessária para esse tipo de pacientes, pode provocar fogo na via aérea.

## ENDOPRÓTESES TRAQUEOBRÔNQUICAS

O objetivo da endoprótese traqueobrônquica interna é a manutenção da permeabilidade das vias aéreas. As endopróteses têm sido utilizadas em diversas situações de obstrução envolvendo a laringe, traqueia, carina e brônquios principais. A colocação da endoprótese deve ser precedida de uma dilatação endoscópica até alcançar o diâmetro externo da endoprótese. Sendo frequente o fechamento após a dilatação, a endoprótese é colocada para manter a luz aberta. A colocação é realizada sob controle endoscópico da laringoscopia ou da broncoscopia rígida com vídeo, e tais próteses podem ser mantidas na luz traqueal por longos períodos de tempo.

A endoprótese ideal não deve interferir com as atividades diárias e rotineiras do paciente e esta endoprótese ideal ainda não existe.

***Tipos de Endopróteses***

Existem dois tipos de endopróteses — as de silicone rígido e as metálicas autoexpansíveis.

As endopróteses de silicone são as que apresentam na literatura as maiores séries com seguimento de longo prazo; por outro lado, as endopróteses metálicas autoexpansíveis foram introduzidas na prática clínica mais recentemente, e por causa da facilidade de colocação e aplicação, ocorreram abusos na utilização, resultando em complicações. Por esse motivo, a Food and Drug Administration (FDA) emitiu um alerta em 29 de julho de 2005, que é reproduzido mais abaixo.

**Endoprótese de Silicone Rígido**

As endopróteses de silicone rígido são tubos de silicone moldados sob pressão e estão disponíveis em variados diâmetros, comprimentos e formatos. Essa endoprótese tubular surgiu na década de 1960 no formato de tubo T (8).

*Tubo em T de Silicone (Montgomery)*

O tubo em T de silicone de Montgomery é o método mais seguro e eficiente para o tratamento temporário da estenose de traqueia e subglote. Pode ser utilizado em pacientes sem indicação cirúrgica; no pré-operatório, como ponte, antes do tratamento definitivo com ressecção cirúrgica e reconstrução; e no pós-operatório, para recuperar uma via aérea após cirurgia de reconstrução mal sucedida.

O tubo em T é um cilindro oco de silicone (Figura 1). É produzido em diferentes tamanhos, desde 4,5 mm até 16 mm de diâmetro externo (Stening®; E. Tamussino, Buenos Aires, Argentina).

No Brasil, essa endoprótese é manufaturada no Instituto Dante Pazzanese de Cardiologia (São Paulo, Brasil) desde 1982, mas apenas nos tamanhos de 8, 10 e 12 mm.

Diferente de uma cânula de traqueostomia convencional, o tubo T é uma endoprótese que possui um ramo lateral externo com a função de manter a fixação e a segurança de poder ser aberta em uma situação de obstrução da endoprótese. Obrigatoriamente, esse ramo lateral do tubo em T deve ser mantido fechado para evitar o acúmulo e o ressecamento de secreção, com obstrução do ramo distal. Se o paciente não tolera o fechamento do ramo lateral, deve retornar para a sala de operações para um ajuste no comprimento ou no alinhamento da endoprótese em relação ao eixo principal da traqueia.

Uma vez colocado, o tubo de silicone pode ser mantido por vários anos e é bem tolerado pelos pacientes, sem causar lesões na parede traqueal.

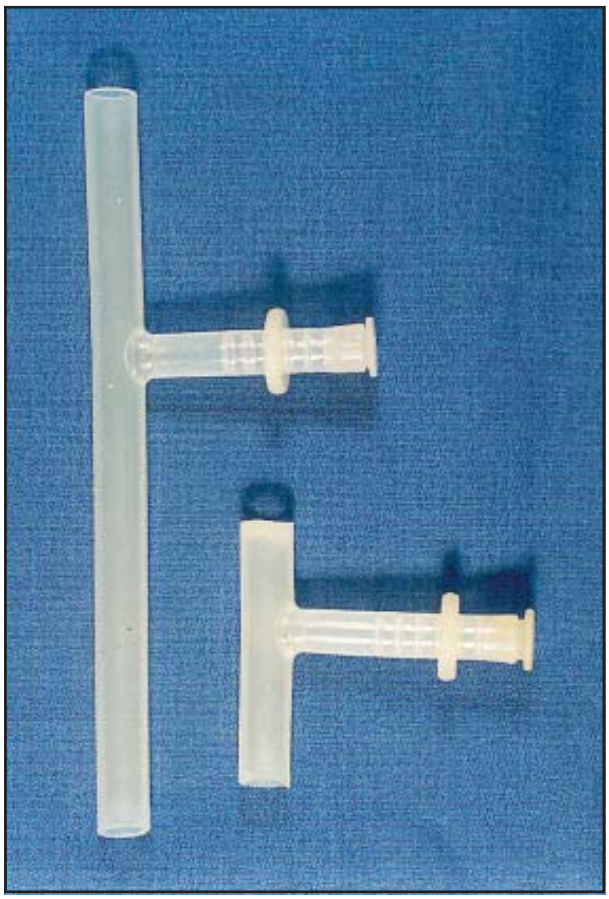

Figura 1 - Tubo em T de Montgomery.

O tubo em T de silicone é diferente da traqueostomia convencional e se adequadamente colocado e adaptado ao paciente, apresenta vantagens pois permite manter a permeabilidade da via aérea superior com o orifício do ramo lateral fechado, mantendo o fluxo de ar translaringeo de forma a proporcionar a umidificação, filtração e aquecimento do ar inspirado, assim como a preservação da voz.

Nos pacientes com estenose subglótica sem uma distância suficiente para permitir o posicionamento adequado do ramo proximal do tubo T, este deve ser posicionado acima do nível das pregas vocais, ao nível do ventrículo laríngeo. Mesmo nessa posição, o tubo é bem tolerado, e, após pouco tempo de adaptação, os pacientes conseguem uma deglutição sem aspiração; embora as pregas vocais não tenham uma função normal, os pacientes são capazes de produzir uma "voz" que permite a comunicação. A aspiração de alimentos é evitada através da elevação das pregas ariepiglóticas e do desvio proporcionado pela epiglote. Esse problema pode ser de solução mais difícil em pacientes idosos ou em pacientes com outras alterações patológicas da deglutição. Nessas situações, é necessária a persistência do cirurgião e do paciente, pois exige diversos ajustes do comprimento do ramo proximal até se alcançar uma deglutição e via aérea satisfatórias (10).

*Prótese Bifurcada de Silicone em Y*

Esse tipo de prótese foi Introduzido como uma modificação do tubo T de silicone em forma de Y na extremidade distal para atender aos pacientes com estenose de traqueia distal, carina e brônquios principais. Com o tempo, o tubo T-Y passou a ser utilizado sem o ramo lateral externo e apenas como tubo em Y (Stening®; E. Tamussino) (Figura 2).



Figura 2 - Endoprótese bifurcada em Y.

*Prótese de Dumon (Endoprótese Tubular de Silicone)*

A endoprótese de Dumon (Bryan, Woburn, MA, EUA) é um tubo de silicone para ser utilizado em traqueia e brônquios (Figura 3) e apresenta na superfície externa quatro linhas de saliências separadas em 90° graus, com a finalidade de prevenir deslocamentos (13). São as endopróteses mais utilizadas e com a maior experiência relatada (14).

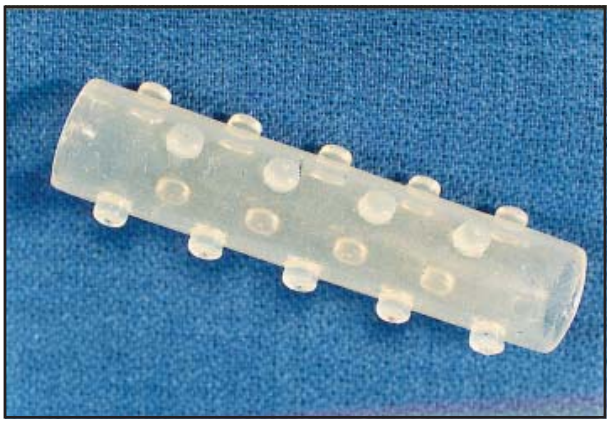

Figura 3 - Endoprótese de Dumon.

**Endoprótese Metálica Autoexpansível**

As endopróteses metálicas autoexpansíveis foram introduzidas e aprovadas recentemente para o uso em patologias de vias aéreas. Por causa de sua facilidade de colocação e aplicação, ocorreram abusos na indicação, resultando em complicações para os pacientes com estenoses benignas. Por esse motivo, a FDA americana emitiu o seguinte alerta:

FDA — Notificação em Saúde Pública de 29 de julho de 2005 — Complicações das endopróteses metálicas de traqueia em pacientes com doença benigna das vias aéreas: esta notificação tem o objetivo de alertar para as sérias complicações associadas ao uso de endopróteses metálicas de traqueia em pacientes com doenças benignas de via aéreas e para recomendar ações especificas para prevenir ou minimizar o problema. A notificação inclui todas as endopróteses metálicas de traqueia, nos modelos recobertos e não recobertos.

Recomendações: (1) o uso de endopróteses metálicas de traqueia em pacientes com doenças benignas de via aérea deve ser somente realizado após a exploração completa de todas as outras opções de tratamento, tais como procedimentos cirúrgicos de traqueia ou colocação de endopróteses de silicone, e a utilização de endopróteses metálicas na traqueia como ponte para outras terapias não é recomendada, pois a remoção da endoprótese metálica pode resultar em sérias complicações; (2) se a endoprótese metálica de traqueia for a única opção para o paciente, a aplicação deve ser realizada por um médico treinado e experiente em procedimentos com endopróteses metálicas na traqueia; e (3) se a remoção for necessária, o procedimento deve ser executado por um médico treinado e experiente na remoção de endopróteses metálicas de traqueia.

As endopróteses metálicas autoexpansíveis são constituídas de filamentos de metal ou de ligas metálicas trançadas em malha em forma de tubo. Para evitar o crescimento de tecido entre as malhas e para o interior do tubo foram desenvolvidos modelos recobertos por uma fina película de plástico ou silicone. Possuem dispositivos de aplicação que permitem a introdução da endoprótese por dentro de um aparelho de broncoscopia rígida e liberação após a verificação do correto posicionamento através de broncoscopia ou radioscopia. A radioscopia deve estar disponível para a aplicação em casos em que o controle endoscópico não é possível.

Essa endoprótese representa uma evolução em relação ao modelo de silicone, pela menor força radial e pela acomodação aos contornos irregulares da traqueia e brônquios, pois apresenta como característica a flexibilidade, acomodando-se aos contornos irregulares da via aérea.

A endoprótese denominada Ultraflex Microvasive® (Boston Scientific, Watertown, MA, EUA) é um malha construída com um único filamento de uma liga de níquel e titânio, chamada nitinol (Figura 4). É configurada como um entrelaçado de alças circunferenciais com o formato cilíndrico e as extremidades abertas. Essa endoprótese é disposta na posição desejada a partir de um cateter de aplicação que carrega a endoprótese fechada através de uma sequência de nós. Feito o posicionamento, a liberação se faz pela tração desse fio, que solta a sequência de nós, e a endoprótese expande de forma radial para o diâmetro e o comprimento

da memória do nitinol. Esse modelo está disponível na versão recoberta e não recoberta. A endoprótese metálica não recoberta pode ser colocada sobre o orifício brônquico sem prejudicar a ventilação do parênquima pulmonar e nem a drenagem de secreção broncopulmonar. O modelo recoberto com uma película de silicone evita o crescimento de tecido de granulação e de tumor maligno entre as malhas. As endopróteses recobertas são utilizadas no tratamento paliativo de fístulas entre o trato respiratório e o esôfago. Às vezes, esta fístula requer a inserção concomitante de endopróteses no esôfago e na via aérea.



Figura 4 - Endoprótese Stent Ultraflex Microvasive®.

As endopróteses metálicas são muito difíceis e, por vezes, impossíveis de serem removidas. Portanto, em patologias traqueais benignas, o uso de qualquer endoprótese metálica deve ser evitado.

## COMPLICAÇÕES NAS ENDOPRÓTESES TRAQUEOBRÔNQUICAS

As principais complicações das endopróteses de silicone são a migração e a obstrução por secreções ressecadas.

Nas endopróteses metálicas, podem ocorrer mau posicionamento, crescimento de tecido entre as malhas e erosão da parede traqueal, além da impossibilidade de ajuste ou remoção da endoprótese. Pode ocorrer ainda a formação de tecido de granulação nas extremidades da endoprótese.

### *Experiência da Disciplina de Cirurgia Torácica da Faculdade de Medicina da Universidade de São Paulo*

Na Disciplina de Cirurgia Torácica do Hospital das Clinicas da Faculdade de Medicina da Universidade de São Paulo (HCFMUSP), o uso de endopróteses traqueobrônquicas se iniciou em 1982, com o desenvolvimento de um tubo T de fabricação nacional, manufaturado no Instituto de Cardiologia Dante Pazzanese por iniciativa do Prof. Dr. Fabio B. Jatene. Desde então, a experiência tem sido acumulada com esses dispositivos, e novos modelos e tipos de endopróteses foram incorporados.

Em 2008, foi feita uma revisão da experiência do Grupo de Cirurgia Torácica e do Serviço de Broncoscopia do HCFMUSP em 10 anos de uso e de cuidados em pacientes portadores de endopróteses. No período compreendido entre 1998 e 2008, foram recuperados os dados dos prontuários de forma retrospectiva, sendo analisados 144 pacientes com estenoses benignas não candidatos a cirurgia ou pacientes nos quais a endoprótese foi utilizada no pré-operatório como ponte para a cirurgia ou ainda no pós-operatório de cirurgias laringotraqueais. Nesses pacientes, foram colocadas 387 endopróteses — tubo T (em 85%), endoprótese de silicone rígido (em 7%) e endoprótese de silicone autoexpansível do tipo Polyflex® (em 8%). Nesse levantamento, chama a atenção que, diferentemente de outros serviços internacionais, a maior parte da experiência do grupo reside no tratamento de estenoses benignas de traqueia.

A complicação mais frequente foi a formação de tecido de granulação (em 19%), seguida por acúmulo de secreção (em 17%) e migração (em 5%). A informação interessante foi notar a diferença no tipo de complicação provocada por cada modelo de endoprótese, sendo que a migração foi proporcionalmente mais frequente nos pacientes que receberam a endoprótese de silicone rígido e aquela autoexpansível. Esse mesmo problema foi encontrado em outros estudos clínicos realizados (5,15,16). No HCFMUSP, após a avaliação dos resultados do estudo clinico, o procedimento de colocação de endopróteses do tipo Polyflex® e daquelas de silicone rígido foi modificado, passando a se fixar a endoprótese com um fio de prolene 2-0 transfixante na parede traqueal e com o nó deixado no subcutâneo.

Ainda que óbvia, essa conclusão reforça o fato de que o tubo T de silicone ainda é o dispositivo mais seguro para essa população, mesmo em detrimento da necessidade de uma traqueostomia previa.

A Tabela 1 apresenta as endopróteses colocadas no período entre 1997 e 2010 em nosso serviço, excluindo-se o tubo T.

Tabela 1 - Endopróteses colocadas no período entre 1997 e 2010, excluindo o tubo T, na Disciplina de Cirurgia Torácica do Hospital das Clinicas da Faculdade de Medicina da Universidade de São Paulo.

| | Tipo de estenose | | | |
|---|---|---|---|---|
| **Tipo de endoprótese** | **Benigna** | **Maligna** | **Pos-transplante** | **Total** |
| **Silicone:** | | | | |
| **Dumon** | 47 | 4 | 0 | 51 |
| **Stening** | 32 | 1 | 0 | 33 |
| **Tubo Y** | 13 | 5 | 0 | 18 |
| **Metálica:** | | | | |
| **Ultraflex®** | 10 | 7 | 6 | 23 |
| **Wallstent** | 8 | 4 | 0 | 12 |
| **Híbrido:** | | | | |
| **Polyflex®** | 38 | 4 | 1 | 43 |
| **Total** | 148 | 25 | 7 | 180 |

## REFERÊNCIAS:


1. Grillo HC. The history of tracheal surgery. Chest Surg Clin N Am. 2003 May;13(2):175-89.
2. Grillo HC. Tracheal replacement. J Thorac Cardiovasc Surg. 2003 Apr;125(4):975.
3. Rahman NA, Fruchter O, Shitrit D, Fox BD, Kramer MR. Flexible bronchoscopic management of benign tracheal stenosis: long term follow-up of 115 patients. J Cardiothorac Surg. 2010;5:2.
4. Shapshay SM, Valdez TA. Bronchoscopic management of benign stenosis. Chest Surg Clin N Am. 2001 Nov;11(4):749-68.
5. Bolliger CT, Sutedja TG, Strausz J, Freitag L. Therapeutic bronchoscopy with immediate effect: laser, electrocautery, argon plasma coagulation and stents. Eur Respir J. 2006 Jun;27(6):1258-71.
6. Noppen M, Schlesser M, Meysman M, D'Haese J, Peche R, Vincken W. Bronchoscopic balloon dilatation in the combined management of postintubation stenosis of the trachea in adults. Chest. 1997 Oct;112(4):1136-40.
7. Fernando HC, Sherwood JT, Krimsky W. Endoscopic therapies and stents for benign airway disorders: where are we, and where are we heading? Ann Thorac Surg. 2010 Jun;89(6):S2183-7.
8. Montgomery WW. T-Tube Tracheal Stent. Arch Otolaryngol. 1965 Sep;82:320-1.
9. Westaby S, Jackson JW, Pearson FG. A bifurcated silicone rubber stent for relief of tracheobronchial obstruction. J Thorac Cardiovasc Surg. 1982 Mar;83(3):414-7.
10. Gaissert HA, Lofgren RH, Grillo HC. Upper airway compromise after inhalation injury. Complex strictures of the larynx and trachea and their management. Ann Surg. 1993 Nov;218(5):672-8.
11. Freitag L, Eicker R, Linz B, Greschuchna D. Theoretical and experimental basis for the development of a dynamic airway stent. Eur Respir J. 1994 Nov;7(11):2038-45.
12. Freitag L, Tekolf E, Stamatis G, Greschuchna D. Clinical evaluation of a new bifurcated dynamic airway stent: a 5-year experience with 135 patients. Thorac Cardiovasc Surg. 1997 Feb;45(1):6-12.
13. Dumon JF. A dedicated tracheobronchial stent. Chest. 1990 Feb;97(2):328-32.
14. Dumon MC, Dumon JF, Perrin C, Blaive B. [Silicone tracheobronchial endoprosthesis]. Rev Mal Respir. 1999 Nov;16(4 Pt 2):641-51.
15. Wood DE, Liu YH, Vallieres E, Karmy-Jones R, Mulligan MS. Airway stenting for malignant and benign tracheobronchial stenosis. Ann Thorac Surg. 2003 Jul;76(1):167-72; discussion 73-4.
16. Terra RM, Minamoto H, Tedde ML, Almeida JL, Jatene FB. Self-expanding stent made of polyester mesh with silicon coating (Polyflex) in the treatment of inoperable tracheal stenoses. Jornal brasileiro de pneumologia: publicacao oficial da Sociedade Brasileira de Pneumologia e Tisilogia. 2007 Jun;33(3):241-7.

**Artigo original**

# Corpo estranho em via aérea

Foreign body in the airway

*Manoel E. P. Gonçalves[1,2], Silvia R. Cardoso[3], Ascedio J. Rodrigues[4]*

## RESUMO

A aspiração de corpo estranho (ACE) é um acidente grave e potencialmente fatal que pode ocorrer em qualquer fase da vida, mas é muito mais frequente em crianças. O diagnóstico precoce da ACE é essencial, pois o retardo no seu reconhecimento e tratamento pode incorrer em sequela definitiva ou dano fatal.

O diagnóstico de ACE é facilmente estabelecido com radiografias simples quando o objeto é radiopaco, mas a maioria dos corpos estranhos aspirados não é radiopaca; aproximadamente 20% das radiografias em pacientes com ACE confirmada são normais. Portanto, uma radiografia normal não exclui a presença de corpo estranho. O passo mais importante no diagnóstico é levantar a hipótese diagnóstica de ACE, sendo a broncoscopia considerada o procedimento padrão ouro no diagnóstico e tratamento da ACE.

A broncoscopia deve ser realizada em todos os casos de suspeita de ACE. As taxas de sucesso na extração de corpos estranhos são acima de 98%. Conscientizar pediatras, pais, crianças e cuidadores sobre o fornecimento de alimentos de tamanho e textura apropriados, com base na capacidade do paciente de mastigar e engolir, assim como afastar as crianças de brinquedos e objetos pequenos, inapropriados para sua idade, é essencial na prevenção de ACE.

**Descritores:** Broncoscopia; Obstrução das Vias Respiratórias; Corpos estranhos.

## ABSTRACT

Foreign body aspiration (FBA) is a serious and potentially fatal accident that can occur at any stage of life but is much more common in children. Early diagnosis of FBA is essential, because delayed recognition and treatment can result in permanent side effects or death.

Although the diagnosis of FBA is easily established with routine X-rays when the object is radiopaque, most aspirated foreign bodies are radiolucent. Approximately 20% of patients with confirmed FBA present with normal X-rays. Therefore, a routine X-ray does not exclude FBA. The most important step is to suspect FBA. Bronchoscopy is considered the gold standard procedure in the diagnosis and treatment of FBA.

Bronchoscopy should be performed in all suspected cases of FBA. Foreign bodies are successfully extracted in over 98% of cases. To prevent FBA in children, pediatricians, parents, children, and caregivers should be educated regarding the appropriate types of foods and bite sizes, based on the chewing and swallowing capacities of the child, as well as to keep small objects and age-inappropriate toys away from young children.

**Keywords:** Bronchoscopy; Airway obstruction; Foreign bodies.

## INTRODUÇÃO

A aspiração de corpo estranho (ACE) é um acidente grave e potencialmente fatal (1-3), com gravidade dependente principalmente do grau de obstrução da via aérea. Caso ocorra uma obstrução total ou subtotal, especialmente de laringe ou traqueia, a asfixia pode rapidamente causar a morte. Menores graus de obstrução ou a passagem do objeto obstrutivo para regiões mais distais da árvore brônquica geralmente provocam sintomas mais brandos.

1. Médico Responsável do Serviço de Endoscopia Pediátrica do Instituto da Criança, Hospital das Clínicas da Faculdade de Medicina da Universidade de São Paulo, HCFMUSP, São Paulo (SP), Brasil.
2. Médico Endoscopista do Hospital Israelita Albert Einstein, São Paulo (SP), Brasil.
3. Médica Assistente do Serviço de Endoscopia Pediátrica do Instituto da Criança, Hospital das Clínicas da Faculdade de Medicina da Universidade de São Paulo, HCFMUSP, São Paulo (SP), Brasil.
4. Médico Assistente do Serviço de Endoscopia Respiratória, Hospital das Clínicas da Faculdade de Medicina da Universidade de São Paulo, HCFMUSP, São Paulo (SP), Brasil.
Não há qualquer conflito de interesse entre os autores.

**Endereço para correspondência:** Dr. Manoel Ernesto Peçanha Gonçalves. Av. Dr. Enéas de Carvalho Aguiar, 255 Bairro Cerqueira César. São Paulo, SP, Brasil. CEP: 05403-000. Tel: + 55 (11) 2661 8614. E-mail: manoel.pecanha@icr.usp.br.

Gustav Killian iniciou a era da broncoscopia em 1897, com o tratamento de uma ACE, extraindo um osso de porco da traqueia de um agricultor alemão, utilizando um esofagoscópio (4). Desde aquela época, a broncoscopia tornou-se indispensável na avaliação, no diagnóstico e no tratamento de adultos e crianças com ACE.

Antes do século 20, a ACE apresentava uma taxa de mortalidade alta, entre 24% e 50% (5,6). O corpo estranho (CE) não era removido, sendo o único tratamento a traqueostomia paliativa. Ao paciente restava todas as complicações relacionadas à presença do objeto na via aérea. Com o desenvolvimento da broncoscopia, a mortalidade diminuiu dramaticamente para menos de 1% (6,7). No entanto, nos Estados Unidos, a ACE foi responsável por mais de 3.500 mortes por ano entre 2005 e 2007, incluindo mais de 3.700 episódios fatais em 2007 (7,8). Nos Estados Unidos, a morte causada por asfixia após a ACE é a quinta causa mais comum de mortalidade e a principal causa de mortalidade por lesão acidental em crianças menores de 01 ano.

A ACE pode ocorrer em qualquer fase da vida, mas é um evento muito mais frequente em crianças e idosos. Nesses últimos, é muitas vezes decorrente de mastigação ineficiente pelo uso de próteses dentárias inadequadas.

Contrariamente ao que ocorre em crianças e em idosos, a ACE é rara em adultos, sendo relacionada à ingestão acidental de instrumentos de trabalho — clipes, tachinhas e pregos — e durante momentos de inconsciência — anestesia geral, sedação, intoxicação, convulsões e distúrbios neurológicos que afetam a orofaringe (1).

O diagnóstico precoce da ACE é essencial, pois o retardo no seu reconhecimento e tratamento pode incorrer em sequela definitiva ou dano fatal. É comum o diagnóstico tardio de ACE em pacientes com doenças respiratórias recorrentes.

A broncoscopia é o procedimento de escolha para a remoção de CE em via aérea, podendo ser realizada com aparelhos rígidos ou flexíveis. Apesar da preferência pelo broncoscópio rígido, a fibrobroncoscopia tem cada vez mais importância no tratamento de pacientes adultos. Independentemente do equipamento utilizado, a broncoscopia deve ser realizada em todos os casos de suspeita de ACE, mesmo que os exames radiológicos sejam normais (9,10).

## EPIDEMIOLOGIA

A maioria da literatura refere-se a estatísticas, diagnóstico e tratamento em crianças menores de 16 anos. As casuísticas sobre ACE em adultos é limitada, com faixa etária variando entre 18 e 88 anos e idade média de 60 anos (11).

Cerca de 80% dos casos de ACE ocorrem em crianças, com um pico de incidência entre 01 e 3 anos (3). Nessa faixa etária, as crianças exploram o mundo através da via oral; possuem coordenação motora fina para colocar um pequeno objeto na boca, mas não possuem dentes molares e mastigam os alimentos de forma incompleta, com os dentes incisivos, o que predispõe à ACE. Outros fatores que também predispõem à ACE nessa faixa etária incluem o acesso a alimentos impróprios ou a pequenos objetos, realização de outras atividades concomitantes com a alimentação e o fato de irmãos mais velhos oferecerem alimentos ou objetos para bebês e crianças pequenas.

A prevalência é maior em meninos do que em meninas, numa proporção de 2:1 (3). As sementes, principalmente amendoim, milho e feijão, são os principais CEs aspirados por crianças em nosso meio, correspondendo a 40% das ocorrências (7,12). No entanto, fragmentos de brinquedos, brincos, tampas de canetas, entre outros, são relatados. A aspiração de bexigas e balões vazios é grave e muitas vezes fatal.

Adultos raramente aspiram CEs, ocorrendo geralmente quando são submetidos a procedimentos em orofaringe, estão inconscientes por diferentes motivos (medicação, intoxicação ou politraumatizados) ou apresentam problemas neurológicos e psiquiátricos. Nesses, a natureza do CE é altamente variável e muito relacionada aos hábitos (13). Próteses dentárias, pregos, clips, estilhaços de acidentes e fragmentos de ossos são os CEs mais encontrados em adultos, sendo principalmente relacionados a atividades profissionais. Procedimentos dentários em que se utilizam pequenos instrumentos na cavidade oral aberta, em pacientes com extensão cervical e com a via aérea "desprotegida", são especialmente mais perigosos. A aspiração de fragmentos de dentes e minibrocas é relatada na literatura.

Associam-se CEs laringotraqueais com o aumento da morbidade e mortalidade. Isso é particularmente comum em crianças menores de 1 ano.

A avaliação inicial de uma criança com suspeita de ACE é composta por três partes: história, exame físico e exame radiológico (Figura 1).

Figura 1 - Radiografia de tórax demonstrando a presença de corpo estranho.

## QUADRO CLINICO

A apresentação clínica de pacientes com ACE é muito variável, sendo dependente principalmente do grau de obstrução da via aérea. Fatores importantes também incluem o fato de o evento ter sido testemunhado, a idade do paciente, o tipo de material aspirado, o tempo decorrido desde o acidente e a localização do objeto (3). O atraso no diagnóstico de ACE, e consequentemente no seu tratamento, acarreta maiores complicações (14). Somente a metade dos casos de ACE é diagnosticada nas primeiras 48 horas.

Na presença de uma história de engasgo e sintomas sugestivos, a ACE deve ser presumida, independentemente dos achados na radiografia de tórax (3,5).

O diagnóstico de ACE em adultos é complicado pelo fato de que os pacientes nem sempre valorizam ou lembram-se de uma história de engasgo. O diagnóstico é frequentemente negligenciado, exceto quando o paciente ou testemunhas relatam um episódio típico de asfixia.

A apresentação clínica na fase aguda é rara em adultos, uma vez que, na maioria das vezes, o CE migra para a árvore brônquica distal (1). Quando um objeto grande é aspirado, causando dificuldade respiratória, afonia, cianose e tosse persistente, o diagnóstico é realizado com maior rapidez. Não é o habitual em adultos, pois o calibre da via aérea permite a ventilação e geralmente uma apresentação clínica mais sutil, muitas vezes com exame físico normal. Isso acaba adiando o diagnóstico, principalmente se o objeto for radiotransparente. O início repentino da tríade clássica (tosse, chiado e diminuição do murmúrio vesicular) muitas vezes não é observado.

Nas crianças, o episódio testemunhado de asfixia, com um quadro de engasgo seguido de acesso de tosse, muitas vezes acompanhado de cianose perilabial, principalmente em uma criança previamente saudável, é bastante sugestivo de ACE, com sensibilidade de 76-92% para o diagnóstico (5,14). No entanto, nem sempre o episódio é relatado espontaneamente pelos pais, principalmente quando o episódio agudo é autolimitado e seguido por um período sem sintomas, que os pais interpretam erroneamente como um sinal de resolução, atrasando o diagnóstico (2). A ACE também pode ser suspeitada no primeiro quadro súbito de sibilância, na tosse persistente e na diminuição segmentar do murmúrio vesicular em pacientes com estridor, sibilos localizados ou dificuldade respiratória refratária ao tratamento (14). Uma história de asfixia, quando especificamente solicitada, é encontrada em cerca de 90% dos casos confirmados de ACE (15).

Quando o diagnóstico é tardio, o período de latência entre o episódio de aspiração e o aparecimento ou piora dos sintomas pode durar dias, meses ou anos, dependendo do grau de obstrução da via aérea e da natureza do material aspirado (orgânico ou inorgânico).

## EXAME RADIOLÓGICO

A maioria dos CEs aspirados não é radiopaca, sendo que aproximadamente 20% das radiografias em pacientes com ACE confirmada são normais (5). Portanto, uma radiografia normal não exclui a presença de CE em via aérea (3). O diagnóstico de ACE é facilmente estabelecido com radiografias simples quando o objeto é radiopaco (16).

A radiografia de tórax póstero-anterior inspiratória e expiratória deve ser realizada sempre que possível, com especial atenção para áreas de hiperinsuflação decorrentes de aprisionamento aéreo, atelectasias lobares ou segmentares, desvia de mediastino, pneumomediastino, pneumotórax e enfisema subcutâneo (5,9). A avaliação da impressão traqueal e brônquica à procura de imagens de preenchimento da árvore respiratória deve ser minuciosa. Em pacientes que não colaboram, a radiografia em decúbito lateral pode ajudar na visualização de aprisionamento de ar em alguns casos (17).

Apesar de citações na literatura, tomografia de tórax, broncoscopia virtual, ressonância magnética, fluoroscopia e cintilografia raramente contribuem para o diagnóstico de ACE e agregam maiores custos, exposição à radiação e, independentemente do resultado, não excluem a realização da broncoscopia quando há suspeita de ACE (12,19).

A tomografia computadorizada (TC) de tórax e a ressonância magnética podem mostrar o objeto e identificar áreas de aprisionamento aéreo e atelectasias. A exploração do TC suplementado com broncoscopia virtual pode também fornecer informações úteis (18,19).

A videofluoroscopia do tórax pode identificar áreas de aprisionamento aéreo de forma dinâmica. A cintilografia com radioisótopos para a verificação de perfusão pulmonar pode demonstrar defeitos de perfusão devido à vasoconstrição hipóxica em regiões mal ventiladas.

Nos casos sugestivos de ACE, esses exames devem ser utilizados com muita cautela, para que não retardem o diagnóstico e o tratamento. A morbidade e a mortalidade podem aumentar se a broncoscopia for adiada (14).

## TRATAMENTO

Se um paciente apresentar obstrução completa, com incapacidade de falar ou tossir, a asfixia poderá rapidamente ser letal. Nesses casos, o deslocamento do CE usando tapas nas costas e compressões torácicas em lactentes, assim como a manobra de Heimlich em crianças maiores e adultos, deve ser tentado (8). No entanto, essas intervenções devem ser evitadas em pacientes capazes de falar ou tossir, uma vez que uma obstrução parcial pode se tornar uma obstrução completa (8). Pela mesma razão, explorar a boca do paciente "às cegas" deve ser evitado nas obstruções parciais.

Se as manobras de deslocamento não surtirem efeito, o paciente deverá ser submetido à intubação orotraqueal (IOT). Se durante a laringoscopia, o CE for identificado na cavidade oral ou estiver impactado na laringe, o mesmo deverá ser retirado com pinça de Magill, mesmo por não endoscopistas em situações de emergência (8). Se a desobstrução não for possível, uma cricotomia ou traqueotomia de emergência deverá ser realizada. Quando o CE está obstruindo a traqueia e não se move com os procedimentos de emergência, o paciente deverá ser submetido à IOT.

## BRONCOSCOPIA

A broncoscopia deve ser realizada em todos os casos de suspeita de ACE (Figura 2). Conclui-se que o passo mais importante no diagnóstico é levantar a hipótese diagnóstica de ACE, sendo a broncoscopia considerada o procedimento padrão ouro no diagnóstico e tratamento da ACE (3,14).

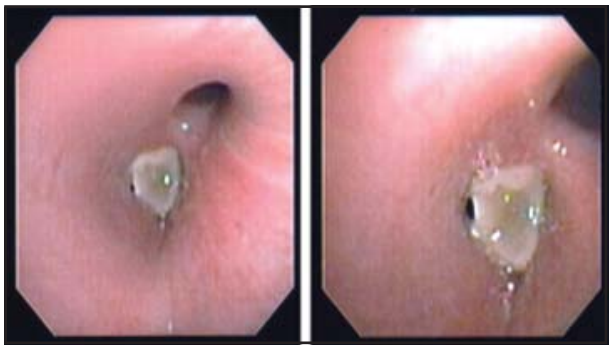

Figura 2 - Imagens demonstrando corpo estranho em brônquio intermediário.

Quase todos os CEs aspirados podem ser extraídos pela broncoscopia. As taxas de sucesso para a extração de CEs são acima de 98%. Nos casos de falha, broncotomia cirúrgica ou ressecção segmentar podem ser necessárias, sendo consideradas de exceção. A obstrução crônica dos brônquios, com formação de bronquiectasias e com destruição do parênquima pulmonar, pode exigir ressecção segmentar ou lobar (20).

O procedimento deve ser realizado por um broncoscopista e equipe com experiência em extração de CEs, em local apropriado, onde existam todos os equipamentos necessários para a sedação ou a anestesia do paciente, extração do CE e manobras de ressuscitação quando necessárias.

A realização do exame sob anestesia geral com ventilação espontânea facilita a extração do objeto. Em adultos, a fibrobroncoscopia pode ser realizada sob sedação consciente, utilizando-se uma pinça adequada.

A localização anatômica, a forma, a composição e a presença de tecido de granulação ou edema devem ser identificadas antes de quaisquer tentativas de extração. Objetos camuflados pela sua cor, envoltos por mucosa ou localizados em árvore brônquica distal podem não ser visualizados.

Nos adultos, a fibrobroncoscopia é o procedimento diagnóstico de escolha para a ACE. Em crianças, a fibrobroncoscopia antes da realização da broncoscopia rígida tem sido defendida, principalmente em pacientes clinicamente estáveis, em que não é certa a presença de CE (21). A fibrobroncoscopia permite a identificação precisa e localização de CE, facilita a escolha de broncoscópio rígido e do tipo de pinça a ser utilizado, podendo ainda encurtar a duração do procedimento endoscópico. A broncoscopia rígida continua a ser o padrão de tratamento para a remoção de CEs (10,12,16). No entanto, a evolução dos broncoscópios pediátricos, a existência de pinças ultrafinas de tipo cesta e de extratores de nitinol para canais de trabalho de 1 mm expandiram o papel terapêutico dos aparelhos flexíveis, especialmente em pacientes clinicamente estáveis que apresentam ACE. Alguns autores têm demonstrado que CEs, até mesmo os grandes, podem ser efetivamente removidos com fibrobroncoscópios (22).

O uso do fibrobroncoscópio é necessário em pacientes com trauma maxilofacial ou cervical nos quais a broncoscopia rígida não é viável.

O broncoscópio rígido tem vantagens importantes sobre o fibrobroncoscópio. O maior diâmetro do broncoscópio rígido facilita a passagem de vários dispositivos de apreensão, aspiração de sangue coagulado e secreções espessas, permitindo ainda a ventilação do paciente.

A remoção do CE pode ser realizada tanto com fibrobroncoscopia como com broncoscopia rígida, mas é altamente recomendável que o broncoscopista domine as duas técnicas e seja capaz de converter imediatamente o tipo de procedimento sempre que necessário.

Independentemente do tipo de broncoscópio a ser utilizado, testar e manipular um objeto semelhante fora do corpo antes da extração reduz o risco de fragmentação e deslocamento do CE. A primeira tentativa deve ser bem planejada, pois quanto maior o número de tentativas mal sucedidas, maiores os riscos de complicações, como edema, sangramento, perfuração, pneumotórax e deslocamentos potencialmente letais (2).

Os CEs orgânicos, especialmente aqueles com alto teor de óleo (amendoim), causam grave inflamação da mucosa e acúmulo de tecido de granulação. Tais alterações também podem ser vistas na impactação prolongada de objetos pontiagudos e enferrujados, ferro e cápsulas de medicamentos.

Um CE retido por várias semanas geralmente causa inflamação e infecção intensas, sendo que, mesmo após a remoção do CE, as alterações inflamatórias da mucosa, atelectasias, enfisema e supuração podem não ser completamente reversíveis (2).

Após a remoção do CE, toda a árvore traqueobrônquica deve ser examinada, assim como deve ser realizada a avaliação da integridade do objeto extraído. Se os sintomas clínicos ou radiológicos anormais persis-

tirem após a remoção do CE, um novo procedimento deve ser indicado.

Objetos aspirados que se alojam em via aérea distal podem não ser encontrados na broncoscopia. Nos casos nos quais eles são visíveis na radiografia simples, o uso de radioscopia em tempo real está indicado.

Quando o CE é rápida e facilmente removido e o paciente está assintomático, o tratamento após a extração varia entre alta com orientação e observação hospitalar por 24-48 horas.

Complicações após a extração podem surgir. Edema laríngeo e pulmonar, hemoptise, pneumotórax, fístula traqueoesofágica, pneumonias, atelectasias, febre e insuficiência respiratória podem requerer hospitalização prolongada, incluindo terapia intensiva, IOT, ventilação mecânica e procedimentos broncoscópicos adicionais (22-24).

Todo paciente submetido à broncoscopia terapêutica pode entrar em insuficiência respiratória durante o procedimento. Assim, quando há suspeita de ACE, o exame deve ser realizado em uma sala equipada para reanimação, ventilação mecânica e broncoscopia rígida (23).

Quando ocorre edema laríngeo no pós-operatório, corticosteroides parenterais e adrenalina inalatória devem ser utilizados.

## ORIENTAÇÃO EDUCACIONAL

A fim de evitar a aspiração de alimentos, a dieta deve ser adequada para a idade e para as condições clínicas do paciente, de acordo com a capacidade de o paciente mastigar e engolir.

Conscientizar pediatras, pais, crianças e cuidadores sobre o fornecimento de alimentos de tamanho e textura apropriados, com base na capacidade do paciente de mastigar e engolir, assim como afastar as crianças de brinquedos e objetos pequenos, inapropriados para sua idade, é essencial na prevenção de ACE (25).

## REFERÊNCIAS


1. Qureshi A, Behzadi A. Foreign-body aspiration in an adult. Can J Surg. 2008 Jun;51(3):E69-70.
2. Alvarez-Buylla Blanco M, Martinez Moran A, Alvarez Paredes I, Martinez Vidal J. [Bronchoscopy in children with foreign body aspiration]. Acta Otorrinolaringol Esp. 2008 Apr;59(4):183-9.
3. Tang FL, Chen MZ, Du ZL, Zou CC, Zhao YZ. Fibrobronchoscopic treatment of foreign body aspiration in children: an experience of 5 years in Hangzhou City, China. J Pediatr Surg. 2006 Jan;41(1):e1-5.
4. Zollner F. Gustav Killian, father of bronchoscopy. Arch Otolaryngol. 1965 Dec;82(6):656-9.
5. Bittencourt PF, Camargos PA, Scheinmann P, de Blic J. Foreign body aspiration: clinical, radiological findings and factors associated with its late removal. Int J Pediatr Otorhinolaryngol. 2006 May;70(5):879-84.
6. Aytac A, Yurdakul Y, Ikizler C, Olga R, Saylam A. Inhalation of foreign bodies in children. Report of 500 cases. J Thorac Cardiovasc Surg. 1977 Jul;74(1):145-51.
7. de Sousa ST, Ribeiro VS, de Menezes Filho JM, dos Santos AM, Barbieri MA, de Figueiredo Neto JA. Foreign body aspiration in children and adolescents: experience of a Brazilian referral center. J Bras Pneumol. 2009 Jul;35(7):653-9.
8. Wilcox SR, Arbelaez C, Nadel ES, Brown DF. Foreign body aspiration after high-velocity trauma. J Emerg Med. 2009 Nov;37(4):411-4.
9. Orji FT, Akpeh JO. Tracheobronchial foreign body aspiration in children: how reliable are clinical and radiological signs in the diagnosis? Clin Otolaryngol. 2010 Dec;35(6):479-85.
10. Korlacki W, Korecka K, Dzielicki J. Foreign body aspiration in children: diagnostic and therapeutic role of bronchoscopy. Pediatr Surg Int. 2011 Mar 13.
11. Limper AH, Prakash UB. Tracheobronchial foreign bodies in adults. Ann Intern Med. 1990 Apr 15;112(8):604-9.
12. Grover S, Bansal A, Singhi SC. Airway Foreign Body Aspiration. Indian J Pediatr. 2011 May 26.
13. Karapolat S. Foreign-body aspiration in an adult. Can J Surg. 2008 Oct;51(5):411; author reply -2.
14. Shlizerman L, Mazzawi S, Rakover Y, Ashkenazi D. Foreign body aspiration in children: the effects of delayed diagnosis. Am J Otolaryngol. 2010 Sep-Oct;31(5):320-4.
15. Kiyan G, Gocmen B, Tugtepe H, Karakoc F, Dagli E, Dagli TE. Foreign body aspiration in children: the value of diagnostic criteria. Int J Pediatr Otorhinolaryngol. 2009 Jul;73(7):963-7.
16. Figueiredoi RR, Machado WS. Foreign body aspiration through tracheotomy: a case report. Braz J Otorhinolaryngol. 2005 Mar-Apr;71(2):234-6.
17. Assefa D, Amin N, Stringel G, Dozor AJ. Use of decubitus radiographs in the diagnosis of foreign body aspiration in young children. Pediatr Emerg Care. 2007 Mar;23(3):154-7.
18. Bhat KV, Hegde JS, Nagalotimath US, Patil GC. Evaluation of computed tomography virtual bronchoscopy in paediatric tracheobronchial foreign body aspiration. J Laryngol Otol. 2010 Aug;124(8):875-9.
19. Veras TN, Hornburg G, Schner AM, Pinto LA. Use of virtual bronchoscopy in children with suspected foreign body aspiration. J Bras Pneumol. 2009 Sep;35(9):937-41.
20. Isherwood J, Firmin R. Late presentation of foreign body aspiration requiring extracorporeal membrane oxygenation support for surgical management. Interact Cardiovasc Thorac Surg. 2011 Apr;12(4):631-2.
21. Righini CA, Morel N, Karkas A, Reyt E, Ferretti K, Pin I, et al. What is the diagnostic value of flexible bronchoscopy in the initial investigation of children with suspected foreign body aspiration? Int J Pediatr Otorhinolaryngol. 2007 Sep;71(9):1383-90.
22. Boyd M, Chatterjee A, Chiles C, Chin R, Jr. Tracheobronchial foreign body aspiration in adults. South Med J. 2009 Feb;102(2):171-4.
23. Maddali MM, Mathew M, Chandwani J, Alsajwani MJ, Ganguly SS. Outcomes After Rigid Bronchoscopy in Children With Suspected or Confirmed Foreign Body Aspiration: A Retrospective Study. J Cardiothorac Vasc Anesth. 2011 Apr 5.
24. Li Y, Wu W, Yang X, Li J. Treatment of 38 cases of foreign body aspiration in children causing life-threatening complications. Int J Pediatr Otorhinolaryngol. 2009 Dec;73(12):1624-9.
25. Singh A, Ghosh D, Samuel C, Bhatti W. Pediatric foreign body aspiration: How much does our community know? J Indian Assoc Pediatr Surg. 2010 Oct;15(4):129-32.

**Artigo original**

# Traqueostomia percutânea

Percutaneous tracheostomy

*Miguel L. Tedde[1], Silvia Y. Togoro[2], Rosana M. Higa[3]*

## RESUMO

Este estudo é uma revisão atualizada a respeito das duas técnicas de traqueostomia percutânea disponíveis em nosso meio, expondo suas limitações e sua implicação na prática clínica.

A técnica mostrou ser uma opção segura, com baixas taxas de morbidade e mortalidade, e aparentemente com menor incidência de complicações tardias quando comparada à técnica convencional cirúrgica, além da possibilidade de ser realizada à beira do leito, sem a necessidade de submeter um paciente de terapia intensiva a um transporte de risco até o centro cirúrgico.

Esses fatos tem feito com que a traqueostomia percutânea seja um procedimento que vem sendo cada vez mais utilizado. Entretanto ainda há necessidade de mais estudos controlados comparando a traqueostomia convencional com a percutânea para definir qual dos métodos é mais benéfico para os pacientes.

**Descritores:** Traqueostomia/métodos; Traqueostomia/instrumentação; Traqueostomia/contra-indicações; Traqueostomia/normas.

## ABSTRACT

This study is an updated review about the two percutaneous tracheostomy techniques available in Brazil, addressing their limitations and clinical implications.

The method proved to be a safe option, with low rates of morbidity and mortality, and apparently with a lower incidence of late complications comparedto conventional surgical technique, plus the ability to be performed at the bedside, without the need to transport a critically ill patient to the surgical ward.

Consequently. percutaneous tracheostomy is a procedure that has been more widely used. However there is still need for more controlled studies comparing conventional with percutaneous tracheostomy to define which method is most beneficial for patients.

**Keywords:** Tracheostomy/methods; Tracheostomy/instrumentation; Tracheostomy/contraindications; Tracheostomy/standards.

1. Disciplina de Cirurgia Torácica, Instituto do Coração, InCor, Hospital das Clínicas, Faculdade de Medicina da Universidade de São Paulo, São Paulo (SP), Brasil.
2. Instituto de Pesquisa em Saúde de São Paulo, São Paulo (SP), Brasil.
3. Hospital Samaritano de São Paulo, São Paulo (SP), Brasil.
Não há qualquer conflito de interesse entre os autores.

**Endereço para correspondência:** Miguel L Tedde. Rua Itambé, 367, apto. 151A. CEP: 01239-001, Higienópolis, São Paulo, SP, Brasil
Tel: +55 (11) 3151 6500. E-mail: tedde@usp.br.

## INTRODUÇÃO

A traqueostomia percutânea foi baseada na técnica de Seldinger, que descreveu a troca de agulha de cateterização arterial sobre um fio guia, e consiste na realização de uma punção traqueal através da qual é introduzido um fio guia que direciona os dilatadores da traquéia e a colocação da cânula de traqueostomia (1). Foi com o trabalho de Ciaglia, em 1985, que o método ganhou aceitação (2).

Uma limitação do método é depender de instrumentos que somente estão disponíveis em *kits* comercializados por duas empresas. Dessa forma, são duas as técnicas empregadas em nosso meio:

a) técnica de dilatador cônico único denominada Blue Rhino (Cook Co., Bloomington, IN, EUA) (3), que consiste em uma modificação da dilatação seriada original de Ciaglia, que utilizava um conjunto de 8 dilatadores de calibre progressivamente maior (4) (Figura 1);

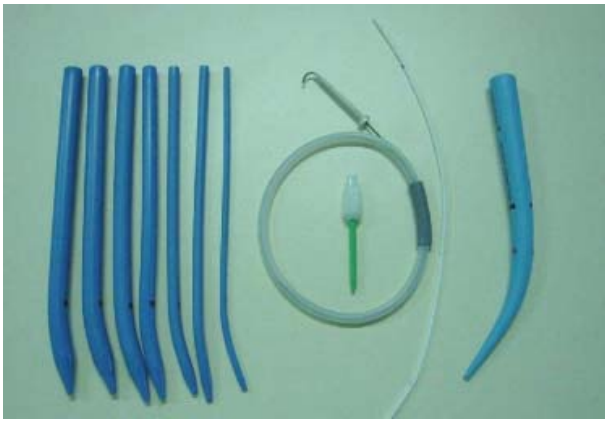

Figura 1 - Dilatadores Ciaglia, fio guia, dilatador rígido, cateter guia e dilatador Blue Rhino.

b) técnica de dilatação com pinça de Griggs (Portex/Smiths Medical, Kent, Reino Unido), na qual a dilatação é realizada com pinça metálica (5) (Figura 2).

Figura 2 - Pinça dilatadora do kit Portex.

São vários os fatores que justificaram o desenvolvimento das técnicas de traqueostomia percutânea. Um deles é a freqüência de complicações da técnica clássica, que variam de 6,7% a 48%, com uma mortalidade de 1,6% (6). Outro fator é a facilidade de agendamento, pela possibilidade de utilização à beira do leito, resultando em redução de custos e de tempo, além de evitar o transporte de pacientes críticos, cujo risco é significativo. Estima-se que cerca de 30% dos transportes de pacientes da unidade de terapia intensiva foram associados com ao menos um incidente de severidade variável (7).

## A UTILIZAÇÃO DA BRONCOSCOPIA

A utilização da broncoscopia para guiar a realização da traqueostomia percutânea contribuiu para o aprimoramento da técnica (8). Embora alguns autores não a utilizem , a fibrobroncoscopia diminui a incidência ou minimiza a severidade das complicações, como a ocorrência de falso trajeto na introdução da cânula e lesões da parede posterior da traquéia (9). A fibrobroncoscopia é fundamental para:

- avaliar a presença de lesões laríngeas e o grau de processo inflamatório da via aérea no início do procedimento;
- auxiliar na retração da cânula de intubação para a subglote evitando a extubação do paciente;
- guiar a punção traqueal entre o 2º e o 3º anéis;
- confirmar que a punção esteja sendo feita na linha média da traquéia
- evitar lesão da parede posterior durante a punção;
- aspirar secreções da árvore brônquica.

## CONTRA-INDICAÇÕES

As contra-indicações da traqueostomia percutânea têm mudado com o tempo. Evitava-se sua utilização em pacientes pediátricos pela dificuldade de introdução do broncoscópio em cânulas de intubação de menor diâmetro. Entretanto, a literatura já mostra estudos comparando a traqueostomia aberta com a percutânea nessa população (10).

Da mesma forma, alterações da coagulação costumavam ser motivo de contra-indicação do método, pela dificuldade de realizar a hemostasia na traqueostomia percutânea. Auzinger et al. mostraram sua experiência com uma série de pacientes submetidos a traqueostomia percutânea que apresentavam plaquetas em torno de 50.000/mm$^3$ ou *international normalized ratio* (taxa normatizada internacional) de 1,5 sem aumento na incidência de complicações hemorrágicas (11).

Outras causas que eram contra-indicações absolutas, como alteração da anatomia do pescoço por hematoma, tumor, ou cicatriz cirúrgica prévia; infecção de partes moles do pescoço; pescoço obeso ou curto dificultando a identificação dos reparos anatômicos e inabilidade para estender o pescoço, têm sido cada vez mais consideradas contraindicações relativas devido ao aumento da experiência com o método (12).

## CONCEITOS ANATÔMICOS E TÉCNICOS DA TRAQUEOSTOMIA

Os conceitos anatômicos e técnicos que regem a realização da traqueostomia cirúrgica convencional devem ser respeitados na traqueostomia percutânea: a cânula de traqueostomia não deve fazer contato com a cartilagem cricóide, sendo o sítio ideal de inserção o espaço entre o 2º e o 3º anéis; o istmo da tireóide, que se situa a esse nível, deve ser evitado; o trauma na parede traqueal deve ser minimizado, pela não ressecção de anéis.

Alguns fatores podem dificultar a realização da traqueostomia. Deve-se ter em mente que a traquéia adquire uma inclinação posterior à medida que se torna mais distal, o que dificulta a sua palpação. Além disso, a traquéia em pacientes jovens tem localização predominantemente cervical, e migra para uma posição intratorácica em pacientes adultos. Assim, não é incomum que em idosos a cartilagem cricóide se localize junto à fúrcula. Outro fator é que, com a idade, os anéis cartilaginosos tendem a se calcificar, conferindo à traquéia uma consistência rígida que favorece a fratura no momento da introdução da cânula.

## PREPARO DO PACIENTE

O preparo do paciente se inicia pela monitorização de pressão arterial e da oximetria e pelo ajuste dos parâmetros do respirador, de forma a manter uma ventilação adequada. A fração inspirada de oxigênio é ajustada em 100%, a PEEP é ajustada em 5 $cmH_2O$ e a frequência respiratória deve ser mantida em torno de 15 incursões por minuto. Um conector com pertuito para a introdução do fibrobroncoscópio é adaptado no circuito entre a cânula de intubação e o respirador. Em seguida, o paciente é submetido à sedação profunda, que pode ser feita com midazolan e fentanil, ou ainda propofol. Se necessário, pode-se utilizar um bloqueador muscular. Após a sedação, o paciente é posicionado em decúbito dorsal com um coxim sob os ombros para se obter extensão cervical. A área a ser incisada é infiltrada com lidocaína 2% com vasoconstritor.

## TÉCNICA DA TRAQUEOSTOMIA PERCUTÂNEA

Os parâmetros anatômicos são a cartilagem tireóide, a membrana cricotireoídea e a cartilagem cricóide. Uma incisão longitudinal de 1,5 cm é realizada 1,5 cm abaixo da cartilagem cricóide. O tecido subcutâneo e a fáscia superficial são abertos na linha média por divulsão com pinça *Kelly*. A traquéia é palpada e a área a ser puncionada é liberada por dissecção romba digital para evitar puncionar o istmo da tireóide. Com o fibrobroncoscópio introduzido através da cânula de intubação orotraqueal, esta é retraida para o espaço subglótico. Essa manobra deve ser realizada com cautela para evitar a extubação do paciente. A traquéia deve ser puncionada na linha média entre o 2º e 3º anéis.

Em seguida, o fio guia é passado pela agulha e direcionado distalmente. Com o fio em posição, é iniciada a dilatação do trajeto com o dilatador rígido curto. Até esse ponto, as 2 técnicas de traqueostomia percutânea são semelhantes. A partir desse tempo é que existem diferenças em decorrência dos dilatadores serem diferentes.

## CONJUNTO BLUE RHINO

Quando se utiliza o conjunto Blue Rhino, o cateter guia deve ser colocado sobre o fio guia para aumentar o seu calibre e melhorar a condução do dilatador para a luz traqueal. A partir de então, a traquéia é dilatada com um dilatador único.

O dilatador deve ser umidificado com gel ou soro fisiológico antes de sua inserção na traquéia. Com a dilatação completada, uma cânula de traqueostomia colocada por sobre um dilatador é introduzida pelo trajeto para dentro da traquéia. Quando o broncoscopista confirma que a cânula se encontra bem posicionada, o dilatador com o cateter guia e o fio guia são retirados, o balonete da cânula é insuflado e a extensão do respirador é conectada na cânula de traqueostomia para ventilar o paciente. A incisão pode ser fechada com ponto cirúrgico e a cânula é fixada no pescoço.

## CONJUNTO PORTEX

Na técnica de Griggs, que utiliza o conjunto Portex, a dilatação da traquéia é realizada com uma pinça metálica que tem um sulco entre as suas hastes, de tal forma que a pinça desliza em torno do fio guia. Uma vez na luz traqueal, o cirurgião abre a pinça fazendo a dilatação do trajeto, orientado pelo broncoscopista. Em seguida, uma cânula de traqueostomia que faz parte do *kit*, cujo obturador é perfurado permitindo a passagem do fio guia, é introduzida na luz traqueal. O broncoscopista realiza a aspiração de secreções pela cânula de traqueostomia e checa a hemostasia proximal através de laringoscopia que utiliza a própria cânula de intubação orotraqueal como guia para o fibrobroncoscópio.

A pinça dilatadora, pelo fato de poder ser aberta de forma seletiva para um lado ou para o outro, tem a vantagem de poder corrigir uma punção que não tenha sido realizada na linha média da traquéia.

## COMPLICAÇÕES

As complicações da traqueostomia, cirúrgicas ou percutâneas, têm sido divididas na literatura em graves, intermediárias e menores. As complicações graves são objetivamente definidas e mais facilmente notadas: morte, parada cardiorrespiratória, pneumotórax, pneumomediastino, fístula traqueoesofágica, mediastinite, sepse, hemorragia intratraqueal pós-operatória, obstrução e deslocamento da cânula e estenose traqueal. As complicações intermediárias são: dessaturação intraoperatória, lesões da parede tra-

queal posterior, erro na introdução da cânula, reversão de percutânea para técnica clássica, aspiração, pneumonia, atelectasia e lesão de cartilagens traqueais. As complicações menores têm um componente de subjetividade maior, e o seu relato depende da diligência com que são pesquisadas. Elas incluem: hemorragia intra-operatória, falso trajeto da cânula, dificuldade de introdução da cânula, enfisema subcutâneo, hemorragia pós-operatória da ferida, celulite, traqueíte e problemas tardios como fístula traqueocutânea, queloides e cicatrização não estética. As complicações da traqueostomia percutânea também têm sido divididas em peri-operatórias e tardias (13).

## COMPLICAÇÕES PERI-OPERATÓRIAS

As complicações peri-operatórias da traqueostomia percutânea estão bem descritas e são consideradas menores do que as da traqueostomia cirúrgica (14). As mais freqüentes são a extubação do paciente durante a retração da cânula de intubação orotraqueal, a dessaturação do paciente, a fratura de anéis traqueais e a perfuração da parede posterior. Embora haja relatos de que em torno de 20% das vezes a broncoscopia identificou casos de fraturas de anel traqueal, estudos de autópsia mostraram uma incidência de lesão de cartilagens traqueais que varia entre 29% e 92% (15).

A incidência de perfuração de parede traqueal posterior durante a realização de traqueostomia percutânea guiada por fibrobroncoscopia, de acordo com a literatura, parece ser menor que 1% (16).

## COMPLICAÇÕES TARDIAS

Entre as complicações tardias, a estenose traqueal é a mais temida e, ao mesmo tempo, a mais difícil de quantificar porque muitos pacientes submetidos à traqueostomia percutânea são graves e podem evoluir para óbito ou receberem alta hospitalar antes de serem decanulados. Nos pacientes que sobrevivem, o seguimento a longo prazo é difícil por causa de problemas médicos persistentes, ou relutância em retornar para avaliação. Embora não exista um método ideal de avaliação pós-operatória para determinar a incidência de complicações tardias para as traqueostomias percutâneas, estudos recentes têm usado vários métodos, que incluem questionários, radiografias e tomografias de traquéia, ressonância nuclear magnética, laringotraqueoscopia e testes de função pulmonar (17).

Um estudo que utilizou laringotraqueoscopia e tomografia computadorizada de alta resolução para avaliar a incidência de estenose traqueal em 48 pacientes submetidos a traqueostomia percutânea identificou uma incidência global de estenose traqueal de 31%, sendo que apenas 20% desses pacientes eram sintomáticos, o que resultava em um índice de estenose traqueal sintomática de 6% (18).

## O FATOR ECONÔMICO

Para avaliar as repercussões clínicas e financeiras decorrentes da mudança da traqueostomia clássica para a percutânea, Bacchetta et al. estudaram 86 pacientes submetidos a traqueostomia em pós-operatório de cirurgias cardíacas. Os autores concluíram que não houve diferença quanto a evolução clínica ou complicações , mas encontrou-se uma significativa redução nos custos dos pacientes submetidos à traqueostomia percutânea (19).

Apesar de tratar-se de estudo feito em hospital americano, com realidade socioeconômica diferente, esses dados devem ser considerados até que tenhamos esse tipo de avaliação realizada em nosso meio.

## CONSIDERAÇÕES FINAIS

Embora a literatura apresente vários estudos favoráveis à realização da percutânea em detrimento da traqueostomia aberta, Pappas et al. (20) advertem que essa escolha não é baseada em evidências. Os autores revisaram 35 trabalhos e observaram que nenhum deles foi baseado em evidências tipo I; que 13 (37%) foram baseados em evidência tipo II; que em 1 (3%) não foi possível definir se a evidência era tipo II ou III e que 21 (60%) foram baseados em evidência tipo III ou IV. Dessa forma, a maior parte dos estudos comparando a traqueostomia convencional com a percutânea é de evidência tipo III ou IV, o que faz com que essas conclusões sejam questionáveis. Esses dados apontam para a necessidade de mais estudos no sentido de concluir qual dos métodos pode ser mais benéfico para os pacientes (20).

## REFERÊNCIAS


1. Seldinger SI. Catheter replacement of the needle in percutaneous arteriography. Acta Radiol 39 (5): 368-76, 1953.
2. Ciaglia P, Firsching R, Syniec C. Elective percutaneous dilatational tracheostomy: a new simple bedside procedure; preliminary report. Chest 87:715-9, 1985.
3. Byhahn C, Lischke V, Halbig S, et al. Ciaglia Blue Rhino: a modified technique of percutaneous dilatational tracheostomy – technique and early results. Anaesthesist 49: 202-6, 2000.
4. Ciaglia P, Firshing R, Syniec C. Elective percutaneous dilatational tracheostomy. A new simple bedside procedure; preliminary report. Chest 1985; 87:715-719.
5. Griggs WM, Worthley LIG, Gilligan JE, et al. A simple percutaneous tracheostomy technique. Surg Gynecol Obstet 170: 543-5, 1990.
6. Chew JY, Cantrell RW. Tracheostomy: complications and their management. Arch Otolaryngol 96: 538-45, 1972.
7. Smith I, Fleming S, Cernaianu A. Mishaps during transport from the intensive care unit. Crit Care Med 18: 278-81, 1990.
8. Paul A, Marelli D, Chiu CJ, et al. Percutaneous endoscopic tracheostomy. Ann Thorac Surg 47: 314-5, 1989.
9. Cobean R, Beals M, Moss C, Bredenberg CE. Percutaneous dilatational tracheostomy. A safe, cost-effective bedside procedure. Arch surg 1996; 131:265-271.
10. Raju A, Joseph DK, Diarra C, Ross SE. Percutaneous versus open tracheostomy in the pediatric trauma population. Am Surg. 2010 Mar;76(3):276-8.
11. Auzinger G, O'Callaghan GP, Bernal W, Sizer E, Wendon JA. Per-

cutaneous tracheostomy in patients with severe liver disease and a high incidence of refractory coagulopathy: a prospective trial. Crit Care. 2007;11(5):R110

12. Warren HW. Percutaneous dilatational tracheostomy: a note of caution. Crit Care Med 28(5): 1664-5, 2000.
13. Dulguerov P, Gysin C, Perneger T, Chevrolet JC. Percutaneous or surgical tracheostomy: a meta analysis. Crit Care Med 27(8): 1617-25, 1999
14. Delaney A, Bagshaw SM, Nalos M. Percutaneous dilatational tracheostomy versus surgical tracheostomy in critically ill patients: a systematic review and meta-analysis. Crit Care. 2006;10(2):R55.
15. Van Heurn LWE, Theunissen PHMH, Ramsay G, Brink PRG. Pathologic changes of the trachea after percutaneous dilatational tracheostomy. Chest 109: 1466-69, 1996.
16. Berrouschot J, Oeken J, Steiniger L, Schneider D. Perioperative complications of percutaneous dilational tracheostomy. Laryngoscope 107: 1538-44, 1997.
17. Walz MK, Peitgen K, Thürauf N, el al. Percutaneous dilatational tracheostomy-early results and long-term outcome of 326 critically ill patients. Intensive Care Med 24: 685-90, 1998.
18. Norwood S, Vallina VL, Short K, Saigusa M, Fernandez LG, McLarty JW. Incidence of tracheal stenosis and other late complications after percutaneous tracheostomy. Ann Surg 232(2): 233-41, 2000.
19. Bacchetta MD, Girardi LN, Southard EJ, Mack CA, Ko W, Tortolani AJ, Krieger KH, Isom OW, Lee LY. Comparison of open versus bedside percutaneous dilatational tracheostomy in the cardiothoracic surgical patient: outcomes and financial analysis. Ann Thorac Surg. 2005 Jun;79(6):1879-85.
20. Pappas S, Maragoudakis P, Vlastarakos P, Assimakopoulos D, Mandrali T, Kandiloros D, Nikolopoulos TP. Surgical versus percutaneous tracheostomy: an evidence-based approach. Eur Arch Otorhinolaryngol. 2011 Mar;268(3):323-30.

## Informações para autores e colaboradores da revista Pulmão RJ

### CARACTERÍSTICAS DA REVISTA

**O Pulmão RJ ISSN-1415-4315**, publicado trimestralmente, é órgão oficial da Sociedade de Pneumologia do Rio de Janeiro, destinado à publicação de revisões atualizadas e discutidas, no escopo da Pneumologia e áreas correlatas. Cada número versará acerca de um tema de destaque, sendo que todos os artigos serão feitos por meio de convite aos principais especialistas da área.

Nossa meta é poder apresentar ou disponibilizar ao Pneumologista de forma objetiva e concisa, revisões acerca de um determinado tema específico, enfatizando os artigos mais importantes e as eventuais controvérsias existentes na atualidade. Essa forma facilitará a leitura dos profissionais de saúde, atualizando-os e dando acesso ao sumário dos recentes avanços na área. Todos os manuscritos serão avaliados por revisores qualificados, sendo o anonimato garantido em todo o processo de julgamento. Os artigos podem ser escritos em português, espanhol ou inglês. Todos os artigos serão disponibilizados eletronicamente em www.sopterj.com.br, ISSN-1415-4315 na versão em língua latina ou em inglês.

### CRITÉRIOS DE AUTORIA

A inclusão de um autor em um manuscrito encaminhado para publicação só é justificada se ele contribuiu significativamente, do ponto de vista intelectual, para a sua realização. Fica implícito que o autor participou de todas as fases na elaboração do artigo. A revista considera 3 o número máximo aceitável de autores para redação do artigo. No caso de maior número de autores, enviar carta a Secretaria da Revista justificando a participação no artigo.

### APRESENTAÇÃO E SUBMISSÃO DOS MANUSCRITOS

Os manuscritos deverão ser obrigatoriamente encaminhados via eletrônica a partir da própria home-page do Jornal. As instruções e o processo de submissão estão disponíveis no endereço **www.sopterj.com.br**. Ainda que os manuscritos sejam submetidos eletronicamente, deverão ser enviadas por fax, correio eletrônico (pdf) ou pelo correio Carta de Transferência de Copyright e Declaração de Conflitos de Interesses, assinadas por todos os autores, conforme modelo disponível no endereço **www.sopterj.com.br**. Pede-se aos autores que sigam rigorosamente as normas editoriais da revista, particularmente no tocante ao número máximo de palavras, tabelas e figuras permitidas, bem como às regras para confecção das referências bibliográficas. A não observância dessas instruções implicará na devolução do manuscrito pela Secretaria da revista para que os autores façam as correções pertinentes antes de submetê-lo aos revisores.

A revista reserva o direito de efetuar nos artigos aceitos adaptações de estilo, gramaticais e outras.

Com exceção das unidades de medidas, siglas e abreviaturas devem ser evitadas ao máximo, devendo ser utilizadas apenas para termos consagrados. Estes termos estão definidos na Lista de Abreviaturas e Acrônimos aceitos sem definição presentes na **www.sopterj.com.br**. Quanto a outras abreviaturas, sempre defini-las na primeira vez em que forem citadas, por exemplo: lavado broncoalveolar (LBA). Após a definição da abreviatura, o termo completo não deverá ser mais utilizado. Com exceção das abreviaturas aceitas, não utilizá-las em títulos ou em resumo dos manuscritos.

Quando os autores mencionarem qualquer substância ou equipamento incomum, deverão incluir o modelo, o nome da fabricante, a cidade e o país.

### PREPARO DO MANUSCRITO

A página de identificação deve conter o título do trabalho, em português e inglês, nome completo e titulação dos autores, instituições a que pertencem, endereço completo, inclusive telefone, fax e e-mail do autor principal, e nome do órgão financiador da pesquisa, se houver.

***Resumo:*** Deve ser estruturado consistindo de três parágrafos, não excedendo 200 palavras. O primeiro parágrafo deve descrever o objetivo da revisão, isto é por que a revisão é relevante. O segundo parágrafo descreverá os achados mais recentes e o terceiro será um resumo descrevendo as principais implicações dos achados na pesquisa ou prática clínica.

***Abstract:*** Uma versão em língua inglesa, correspondente ao conteúdo do resumo deve ser fornecida.

***Descritores e Keywords:*** Deve ser fornecido de três a cinco termos em português e inglês, que definam o assunto do trabalho. Devem ser, obrigatoriamente, baseados nos DeCS (Descritores em Ciências da Saúde), publicados pela Bireme e disponíveis no endereço eletrônico: **http://decs.bvs.br**, enquanto os keywords em inglês devem ser baseados nos MeSH (Medical Subject Headings) da National Library of Medicine, disponíveis no endereço eletrônico **www.nlm.nih.gov/mesh/MBrowser.html**.

***Texto:*** A introdução deve discutir os principais aspectos da revisão. O texto deve ter no máximo 2000 palavras, excluindo referências e tabelas. Deve conter no máximo 5 tabelas e/ou figuras. O número de referências bibliográficas não deve exceder a 30.

***Tabelas e Figuras***: Tabelas e gráficos devem ser apresentados em preto e branco, com legendas e respecti-

vas numerações impressas ao pé de cada ilustração. As tabelas e figuras devem ser enviadas no seu arquivo digital original, as tabelas preferencialmente em arquivos Microsoft Word ou Microsoft Excel e as figuras em arquivos Tiff ou JPG. Fotografias de exames, procedimentos cirúrgicos e biópsias onde foram utilizadas colorações e técnicas especiais serão consideradas para impressão colorida, sem custo adicional aos autores. As grandezas, unidades e símbolos devem obedecer ao sistema métrico internacional e às normas nacionais correspondentes (ABNT: **http://www.abnt.org.br**). As figuras que necessitem de permissão deverão ser comunicadas ao editor. Se for necessária permissão solicita-se que seja encaminhada cópia da ilustração original da figura, endereço de contato, email, fax e número de telefone.

***Legendas:*** Deverão acompanhar as respectivas figuras (gráficos, fotografias e ilustrações) e tabelas. Cada legenda deve ser numerada em algarismos arábicos, correspondendo a suas citações no texto. Além disso, todas as abreviaturas e siglas empregadas nas figuras e tabelas devem ser definidas por extenso abaixo das mesmas.

***Referências:***

Devem ser indicadas apenas as referências utilizadas no texto, numeradas com algarismos arábicos e na ordem em que foram citadas. A apresentação deve estar baseada no formato Vancouver Style, atualizado em outubro de 2004, conforme os exemplos abaixo e disponíveis em **http://www.ncbi.nlm.nih.gov/bookshelf/br.fcgi?book=citmed**. Os títulos dos periódicos citados devem ser abreviados de acordo com o estilo apresentado pela List of Journal Indexed in Index Medicus, da National Library of Medicine disponibilizados no endereço: **http://www.ncbi.nlm.nih.gov/entrez/journals/loftext.noprov.html.**

Para todas as referências, cite todos os autores até seis. Acima desse número, cite os seis primeiros autores seguidos da expressão et al.

Nas referências de principal interesse deve-se marcar um * e descrever abaixo 1 a 2 sentenças com a idéia principal do artigo. Nas referências de maior impacto marcar ** e realizar uma anotação mais detalhada. As referências marcadas com * ou ** devem ter sido publicadas nos últimos 12 meses. As referências sem * ou ** não precisam de anotações. Resumos ou trabalhos ainda não publicados não podem ser marcados e/ou anotados.

***Exemplos:***

**Artigos Originais**

1. Xisto DG, Farias LL, Ferreira HC, Picanço MR, Amitrano D, Lapa E Silva JR, et al. Lung parenchyma remodeling in a murine model of chronic allergic inflammation. Am J Respir Crit Care Med. 2005; 171(8):829-37.

**Resumos**

2. Saddy F, Oliveira G, Rzezinski AF, Ornellas DS, Garcia CSN, Nardelli L, et al. Partial Ventilatory Support improves oxygenation and reduces the expression of inflammatory mediators in a model of acute lung injury. Am J Respir Crit Care Med. 2008; 177:A766.

**Capítulos de Livros**

3. Barbas CS, Rocco PR. Monitorização Da Mecânica Respiratória em Indivíduos respirando espontaneamente e ventilados mecanicamente. In: Rocco PR; Zin WA, editores. Fisiologia Respiratória Aplicada. 1 Edição. Rio de Janeiro: Guanabara Koogan; 2009, p. 193-206.

**Publicações Oficiais**

4. World Health Organization. Guidelines for surveillance of drug resistance in tuberculosis. WHO/Tb, 1994;178:1-24.

**Homepages/Endereços Eletrônicos**

7. Cancer-Pain.org [homepage on the Internet]. New York: Association of Cancer Online Resources, Inc.; c2000-01 [updated 2002 May 16; cited 2002 Jul 9]. Available from: **http://www.cancer-pain.org/**

**Outras situações:**

Na eventualidade do surgimento de situações não contempladas por estas Instruções Redatoriais, deverão ser seguidas as recomendações contidas em International Committee of Medical Journal Editors. Uniform requirements for manuscripts submitted to biomedical journals. Updated October 2004. Disponível em http://www.icmje.org/.

**Toda correspondência para a revista deve ser encaminhada para:**
Profa. Dra. Patricia Rieken Macedo Rocco, MD, PhD – Professora Titular UFRJ: prmrocco@gmail.com
Endereço de Pulmão RJ - pulmaorj@gmail.com