Artigo

Ultrassonografia endobrônquica- EBUS- o que ele promete?

Endobronchial ultrasound- EBUS- what are the perspectives?

Denis Muniz Ferraz[1]

Resumo

A punção aspirativa transbrônquica com agulha guiada por ultrassom endobrônquico (EBUS/TBNA) é uma nova modalidade broncoscópica minimamente invasiva com acesso aos linfonodos acessíveis à mediastinoscopia, bem como acesso aos linfonodos hilares e interlobares.

Atualmente, o EBUS/TBNA é amplamente aceito como método de escolha para o estadiamento minimamente invasivo do mediastino, irreversivelmente incorporado à rotina dos serviços de Pneumologia dos grandes centros.

Descritores: punção aspirativa transbrônquica por agulha fina, adenopatias mediastinais, ultrassom endobrônquico, neoplasias pulmonares.

Abstract

The endobronchial ultrasound transbronchial needle aspiration (EBUS/TBNA) is a new minimally invasive bronchoscopic modality, with access to mediastinal lymph nodes accessible by mediastinoscopy, as well as to hilar and interlobar lymph nodes.

EBUS/TBNA is currently widely accepted as a method of choice for minimally invasive mediastinal staging, irreversibly incorporated into routine of Pulmonology services in major centers.

Keywords: transbronchial needle aspiration fine needle, mediastinal lymphadenopathy, endobronchial ultrasound, pulmonary neoplasms.

1 - Professor Assistente de Pneumologia da Faculdade de Ciências Médicas da Universidade do Estado do Rio de Janeiro. Responsável pelo setor de Broncoscopia do Hospital Universitário Pedro Ernesto da UERJ. Chefe do Serviço de Pneumologia do Hospital Federal de Ipanema-Ministério da Saúde

Endereço para correspondência: Rua Barão de Lucena 80/401 Botafogo. Rio de Janeiro.CEP 22260-020

Telefones: 55-21 -2539-1027 e 55-21- 99490-2756

e-mail: denismferraz@hotmail.com

Introdução

No manejo dos pacientes com câncer de pulmão é fundamental o estadiamento adequado. O estadiamento linfonodal (N) tem implicação no prognóstico e no planejamento terapêutico correto. As metástases para linfonodos mediastinais (N2), para linfonodos supraclaviculares ou contra laterais ao tumor primário (N3), a princípio contra indicam a cirurgia. Alguns centros, para casos N2 selecionados, utilizam a terapia neoadjuvante, com posterior re-estadiamento e cirurgia nos respondedores.

No mediastino são empregados inicialmente métodos de imagem não invasivos, como a tomografia computadorizada (TC) com contraste venoso e a tomografia com emissão de pósitrons associada à TC (PET-TC). Ambos, quando sugerem acometimento linfonodal, implicam em necessidade de confirmação histopatológica através de estadiamento invasivo, que pode ser cirúrgico ou por técnicas minimamente invasivas. A mediastinoscopia, considerada até recentemente o "padrão ouro", é um procedimento invasivo, não isento de complicações e que envolve anestesia geral e hospitalização.

A punção aspirativa com agulha guiada por ultrassom endobrônquico (EBUS/TBNA) constituiu-se uma nova modalidade broncoscópica minimamente invasiva com acesso aos linfonodos acessíveis à mediastinoscopia, acrescentando ainda acesso aos linfonodos hilares e interlobares. (1)

Atualmente, o EBUS/TBNA está amplamente aceito como método de escolha para o estadiamento minimamente invasivo do mediastino e incorporado à rotina dos grandes centros de Pneumologia.

Tipos de ultrassom endobrônquico

Os primeiros EBUS, datados de 1992 (2), eram do tipo radial, que facilitavam biópsias de nódulos periféricos e orientavam punções aspirativas de linfonodos mediastinais, porém não em tempo real.

O EBUS Radial atualmente consiste no emprego de cateteres com transdutores (*probes*) de ultrassom em suas extremidades distais, passados através do canal de trabalho de broncoscópios flexíveis, permitindo acesso a opacidades alveolares periféricas e aos nódulos pulmonares periféricos, sendo essa sua maior indicação, uma vez que nesses casos a broncoscopia convencional, mesmo com auxílio da fluoroscopia tem menor rendimento que nas lesões centrais.

Após a localização do nódulo com auxílio do ultrassom, o cateter com o *probe* é retirado, deixando-se uma bainha como guia no local, através da qual podem ser introduzidas pinças de biópsia, escovas de citologia ou agulhas para aspiração transbrônquica. Nesta situação, a coleta de material é feita logo após a avaliação e localização ultrassonográfica, não sendo possível guiar a coleta em tempo real.

Em 2002, no Japão, surgiu um broncoscópio equipado com transdutor de ultrassom convexo em sua extremidade distal, capaz de produzir nítida imagem das estruturas ao entorno das vias aéreas principais, o qual, combinado com uma agulha de biópsia específica, permite guiar punções aspirativas transbrônquicas de linfonodos mediastinais e hilares em tempo real (3).

O EBUS convexo ou setorial é um videobroncoscópio construído com um transdutor convexo de ultrassom na sua extremidade distal, que permite também uma varredura ultrassonográfica das cadeias linfonodais mediastinais, hilares e interlobares, possibilitando a localização e avaliação dos linfonodos e a realização de punção aspirativa transbrônquica em tempo real. Nos tumores pulmonares adjacentes às grandes vias aéreas também é possível fazer punção guiada diretamente do tumor primitivo (**Figura 1**).

O advento do EBUS/TBNA é atualmente considerado o mais relevante avanço tecnológico da última década na Endoscopia Respiratória.

Outros equipamentos endoscópicos úteis para estadiamento

Os equipamentos de endoscopia digestiva equipados com ultrassom são denominados ecoendoscópios ou EUS (*endoscopic ultrasound*). O procedimento é denominado EUS/FNA (*endoscopic ultrasound with fine needle aspiration*) com visualização e punção aspirativa guiada com agulha fina de linfonodos mediastinais em especial das cadeias posteriores e inferiores (4). No câncer de pulmão são indicados especialmente para punções de cadeias linfonodais paraesofagianas (cadeia 8), e do ligamento pulmonar (cadeia 9) da *International Association for the Study of Lung Cancer-IASLC* (5). O EUS possibilita, ainda, acesso a alguns sítios de metástases a distância, como o lobo esquerdo do fígado, a adrenal esquerda e linfonodos celíacos. Este procedimento é realizado durante uma endoscopia digestiva, enquanto o EBUS/TBNA é realizado durante uma broncoscopia.

Mais sobre o EBUS/TBNA

Houve um grande impacto na prática pneumológica com o surgimento do EBUS setorial. Nos centros de referência em Pneumologia, rapidamente este foi incorporado à rotina de estadiamento do câncer de pulmão

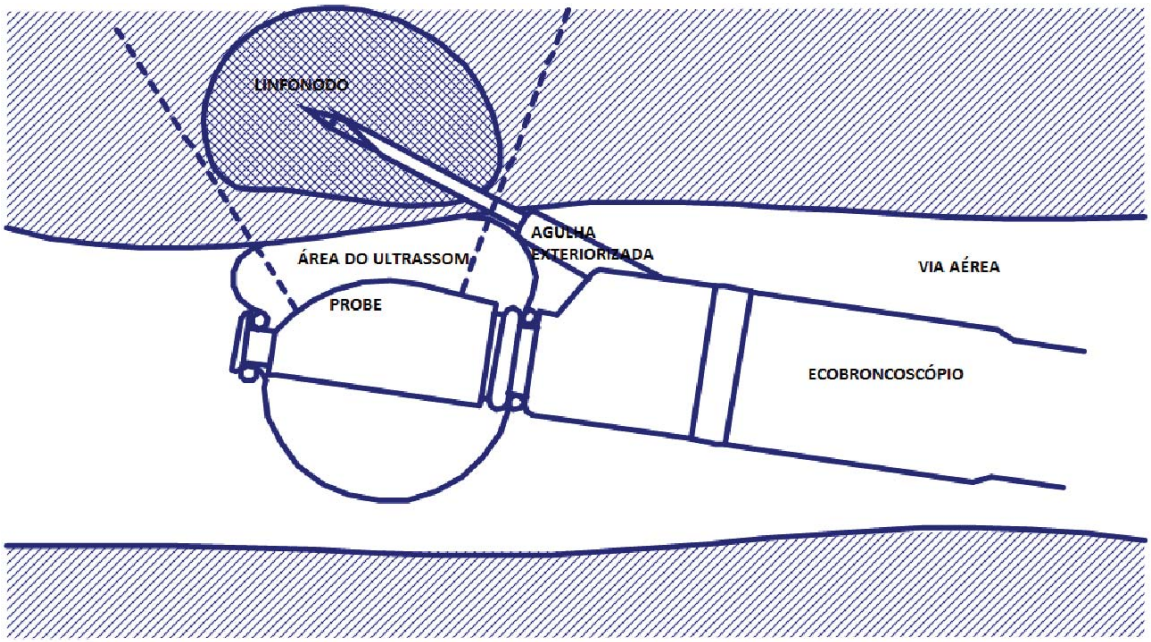

Figura 1. Esquema de ecobroncoscópio convexo com agulha acessando linfonodo (cortesia Olympus®).

não pequenas células, substituindo com vantagens a mediastinoscopia. Atualmente, é empregado para diagnóstico patológico, para estudos imuno histoquímicos e moleculares, para re-estadiamento de neoplasias pulmonares e para diagnóstico de outras doenças (sarcoidose, tuberculose, timomas e linfomas).

A punção aspirativa transbrônquica convencional com agulha de Wang, sempre foi subutilizada, pois é difícil obter material representativo, o rendimento diagnóstico é baixo e há frequentemente receio de danificar o canal do broncoscópio. Com auxílio da ultrassonografia guiando o procedimento, com o surgimento de um broncoscópio desenhado para a TBNA e agulhas específicas, o rendimento do método tornou-se comprovadamente melhor, sendo os resultados do EBUS/TBNA atualmente comparáveis aos dos métodos cirúrgicos tradicionais.

Aparelhagem

Existem no mercado mundial três equipamentos de EBUS convexos destinados à TBNA. Eles são semelhantes e fabricados pela Olympus®, Fujifilm® e Pentax®.

As agulhas são específicas para estes equipamentos e dispõem de uma bainha protetora e travas para regular a exposição da agulha, as quais possuem diâmetro 22 *gauge* e apresentam ranhuras, tornando-as ecogênicas, ou seja, nitidamente visíveis ao ultrassom. O transdutor deve ser envolvido com um pequeno balão de látex, o qual é insuflado com água destilada, para possibilitar imagens ultrassonográficas adequadas quando o *probe* entra em contato com as paredes da traqueia ou brônquios.

Comparação com a mediastinoscopia

A mediastinoscopia é um procedimento cirúrgico invasivo não isento de complicações, que exige anestesia geral e hospitalização. Uma vez que um paciente tenha sido submetido à mediastinoscopia, torna-se tecnicamente difícil repetir este procedimento em face de fibrose pós-operatória. Portanto, na reavaliação do mediastino, como em casos de terapia neoadjuvante, a ecobroncoscopia apresenta a vantagem de poder ser repetida sem maiores dificuldades.

O EBUS/TBNA, por sua vez, pode ser feito sob sedação, em regime ambulatorial, e permite acesso às cadeias linfonodais mediastinais, hilares e interlobares. As cadeias acessíveis ao EBUS são de acordo com a classificação da IASLC: 2 R e L (paratraqueal alta), 4 R e L (paratraqueal baixa), 7 (subcarinal), 10 R e L (hilar), 11 R e L (interlobar), e 12 R e L (lobares) (5).

Atualmente os dois métodos se igualam em termos de sensibilidade e especificidade para o diagnóstico de metástase linfonodal mediastinal.

Guarize (6), em editorial publicado em 2013, relata que no Instituto Europeu de Oncologia, em Milão, na Itália, a sensibilidade geral em 322 procedimentos realizados em 15 meses foi de 94,5%. Após estudo citológico rápido na sala de endoscopia, a sensibilidade foi de 98,8%.

O EBUS/TBNA e o EUS/FNA podem ser usados de forma combinada. Uma vez que o EBUS fornece melhor acesso a linfonodos mediastinais anteriores e superiores e o EUS/FNA tem melhor acesso às cadeias posteriores e inferiores. Essa combinação aumenta o rendimento diagnóstico, o que foi demonstrado por um estudo multicêntrico randomizado (7).

Indicações principais de EBUS/TBNA

As principais indicações são: diagnóstico e estadiamento do câncer de pulmão e massas mediastinais, re-estadiamento após terapia neoadjuvante, diagnóstico de

tumores pulmonares adjacentes às grandes vias aéreas e traqueia, e outras linfonodomegalias como na sarcoidose, tuberculose, histoplasmose e linfomas (3).

Embora consagrado para estadiamento nodal em câncer do pulmão não pequenas células, a literatura tem mostrado sua eficácia e menor custo para diagnóstico de outras linfonodomegalias. Navani, em estudo prospectivo publicado em 2013, demonstrou que em 77 pacientes consecutivos com linfadenopatia isolada, o EBUS evitou a mediastinoscopia em 87% dos casos (8).

Planejamento

A avaliação cuidadosa da TC e do PET-TC, se disponível, bem como o estudo cuidadoso do mapa das cadeias linfonodais, segundo a IASLC (**Figura 2**), devem ser realizados (9). Os pontos de referência endoscópicos para acesso às várias cadeias mediastinais são bem definidos no trabalho de Yasufuku et al.(3).

Nos estadiamentos de câncer do pulmão iniciamos o acesso pelas cadeias linfonodais contralaterais ao tumor. Ou seja, abordamos inicialmente os linfonodos que se acometidos caracterizam o paciente como N3, a seguir N2 e por último N1. Na maioria dos centros que realizam EBUS/TBNA apenas uma agulha de punção aspirativa é utilizada, sendo mandatória manter esta sequência de punções para evitar que as células neoplásicas presentes na agulha levem a resultados falso-positivos, estadiando assim o paciente em um nível N mais avançado do que o real. Caso o tumor primário ainda não tenha sido diagnosticado e seja acessível, este deve ser o último local a ser puncionado (9).

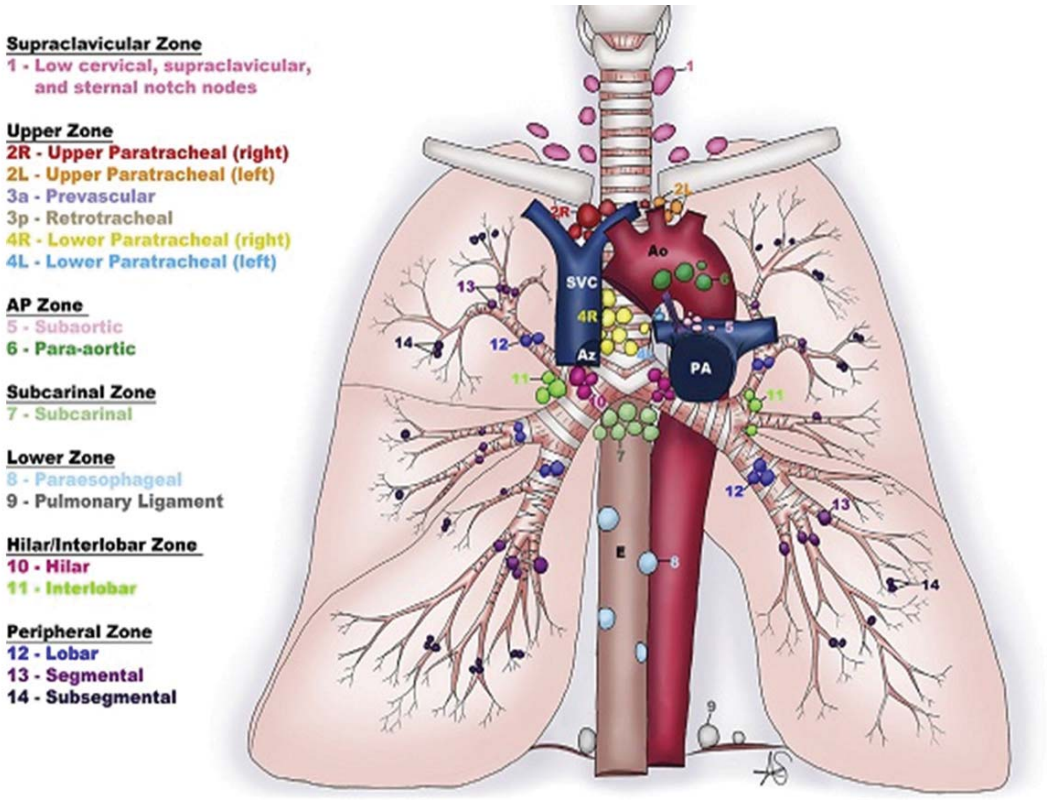

Figura 2. Mapa linfonodal segundo a International Association for the Study of Lung Cancer – IASLC de 2009.

Técnica simplificada

A ecobroncoscopia é sempre realizada pela via oral, uma vez que o ecobroncoscópio tem diâmetro maior que o endoscópio convencional (aproximadamente 6,3 mm, de acordo com o modelo) não sendo possível sua passagem por via nasal. Fundamental que se coloque uma proteção oral adicional para evitar mordeduras do aparelho. Uma boa sedação com supervisão por anestesista é utilizada ou se possível anestesia geral, com utilização de máscara laríngea ou tubo orotraqueal. A anestesia geral é preferida na fase inicial de treinamento da equipe médica.

O aspecto e tamanho dos linfonodos são importantes. Na prática, todos os linfonodos identificados maiores que 5 mm devem ser puncionados, visto que mesmo linfonodos deste tamanho negativos ao PET-TC podem ser diagnosticados como neoplásicos pelo EBUS (10).

Em relação ao aspecto ultrassonográfico dos linfonodos, segundo Fujiwara, os arredondados, com margens bem definidas, ecogenicidade heterogênea e presença de necrose, são sugestivos de malignidade (11).

O padrão vascular do linfonodo também é importante, sendo proposta uma classificação por Nakajima (**Tabela 1**). Mostram-se malignos em grande número de

Tabela 1. Sugestão de classificação ultrassonográfica dos linfonodos por Nakajima (9,12)

Graduação de linfonodos	*Características vasculares dos linfonodos ao EBUS/TBNA*
Grau 0	Sem vasos no seu interior
Grau I	Alguns vasos pequenos no interior
Grau II	Pequenos vasos em curva ou puntiformes
Grau III	Vários vasos tortuosos de diâmetros variados

vezes os classificados como II e III, de modo que o aumento da vascularização é um fator preditivo de malignidade (9,12).

Coleta e preparo do material

Considerando que o material é colhido por agulha fina, é imprescindível que haja rigorosa técnica na confecção das lâminas para estudo citológico e no preparo dos microfragmentos e lavado da agulha que serão processados como blocos celulares (*cell block*). Na suspeita de infecções deve-se enviar parte do lavado da agulha para exames microbiológicos. A presença de um citologista para análise rápida do material na sala de endoscopia é valiosa, porém raramente disponível no nosso meio. Certamente, o adequado entrosamento com citologistas capacitados é fundamental para que haja uma adequada rentabilidade diagnóstica do procedimento.

Experiência brasileira com o EBUS/TBNA

Em 2012, o grupo paulista publicou sua experiência inicial (13). Foram incluídos 50 pacientes entre fevereiro/2010 e fevereiro/2011. O material obtido foi considerado adequado em 37 pacientes (74%), dos quais 21 (57%) foram diagnosticados com neoplasia. Esta experiência confirmou que o EBUS/TBNA é um procedimento seguro e que, embora o rendimento diagnóstico tenha sido inferior ao da literatura, foi compatível com a curva de aprendizado do método.

Figueiredo e colaboradores (9) publicaram um artigo no qual fazem uma completa revisão do tema, com detalhamento da técnica de realização, planejamento do procedimento, indicações e complicações. Neste artigo é mencionado que o percentual de coleta de material inadequado já foi reduzido para aproximadamente 13% (dados ainda não publicados).

No Estado do Rio de Janeiro estão disponíveis equipamentos de EBUS/TBNA no Instituto Nacional do Câncer, no Hospital Universitário da UFRJ e no Hospital Universitário Pedro Ernesto da Universidade do Estado do Rio de Janeiro. Após um treinamento preliminar dos membros da equipe iniciamos estes procedimentos, porém ainda consideramos o grupo em fase inicial de aprendizado e de coleta de dados, que esperamos divulgar em breve.

Complicações

As complicações são incomuns e pouco diferem das complicações da broncoscopia convencional com emprego de punção aspirativa transbrônquica às cegas. Como a agulha de punção é fina, não há maiores consequências em caso de punção vascular. No entanto, assim como nas punções aspirativas às cegas, as principais complicações são: pneumotórax, pneumomediastino, hematoma mediastinal e infecção.

Conclusões

O EBUS/TBNA está incorporado de forma ampla e indispensável como um procedimento minimamente invasivo para o estadiamento do câncer de pulmão e para o

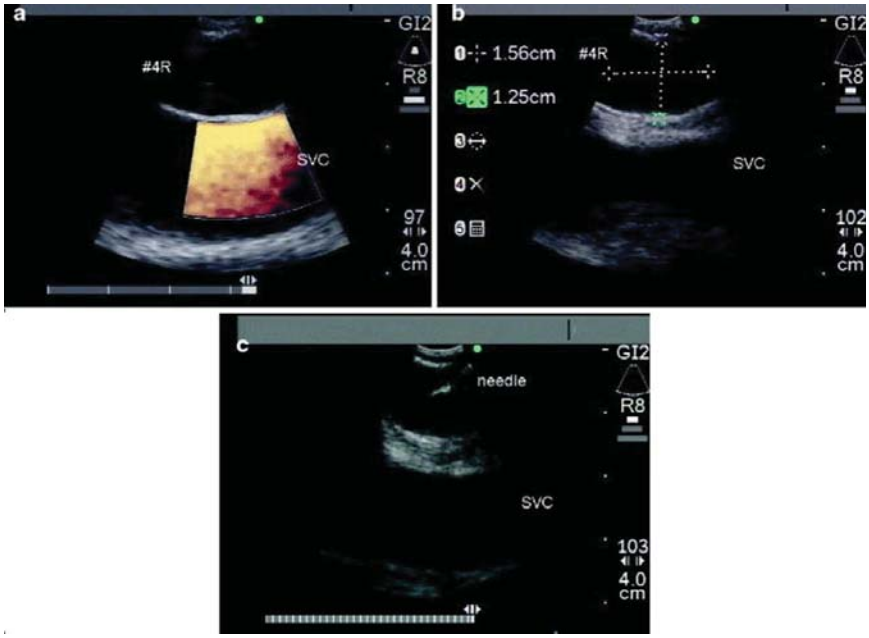

Figura 3. Agulha de EBUS acessando linfonodo de cadeia subcarinal (cortesia Olympus®)

diagnóstico de outras linfadenopatias nos grandes centros de Pneumologia.

Infelizmente em nosso país, como acontece com outros equipamentos médicos sem similares nacionais, as taxas de importação elevadas e a pouca concorrência entre fabricantes tornam o valor desta aparelhagem extremamente oneroso, dificultando o acesso a essa moderna tecnologia.

Referências:

1. Nakajima T, Yasufuku K, Yoshino I. Current status and perspective of EBUS-TBNA.Gen Thorac Cardiovasc Surg (2013) 61:390-396
2. Hurter T, Hanrath P. Endobronchial sonography: feasibility and preliminary results. Thorax 1992; 47:565-567 Abstract
3. Yasufuku K. EBUS-TBNA bronchoscopy. In: Ernst A, Herth F,editors. Endobronchial Ultrasound: An Atlas and Practical Guide. New York: Springer;2009.p.119-44.
4. LeBlanc J K. Endoscopic ultrasound-guided fine-needle aspiration in the mediastinum. Section Editor:Mathur P N. UpToDate 2013. Available from www.uptodte.com
5. Rusch V W, Asamura H, Watanabe H, et al . The IASLC lung cancer staging Project: a proposal for a new international lymph node map in the forthcoming seventh edition of the TNM classification of lung cancer. J Thorac Oncol 2009; 4(5): 568-77.
6. Guarize J. Ultrassom endobrônquico: do diagnostico e estadiamento do câncer de pulmão até a pesquisa translacional. J Bras Pneumol. 2013; 39(2):119-120
7. Annema J T, van Meerbeeck JP, Rintoul RC, et al. Mediastinoscopy vs. endosonography for mediastinal nodal staging of lung cancer: a randomized trial. JAMA 2010; 304:2245
8. Navani N., Lawrence D R, et al Endobronchial Ultrasound Guided TBNA prevents mediastinoscopies in the diagnosis of isolated mediastinal lymphadenopathy. Am J Respir Crit Care Med 2012; 186(3):255-260.
9. Figueiredo V R, Jacomelli M, Rodrigues AJ, Canzian M, Cardoso P F, Jatene FB. Estado atual e aplicabilidade clínica da punção aspirativa por agulha guiada por ultrassom endobrônquico. J Bras Pneumol. 2013;39(2):226-237.
10. Herth FJ, Eberhardt R, Krasnik M, Ernst A. Endobronchial ultrasound-guided transbronchial needle aspiration of lymph nodes in the radiologically and positron emission tomography-normal mediastinum in patients with lung cancer. Chest 2008; 133(4) 887-91
11. Fujiwara T, Yasufuku K, Nakajima T, et al. The utility of sonographic features during EBUS-TBNA for lymph node staging in patients with lung cancer: a standard endobronchial ultrasound image classification system. Chest 2010; 138(3):641-7.
12. Nakajima T, Anayama T, Shingyogi M, et al. Vascular image patterns of lymph nodes for the prediction of metastatic disease during EBUS-TBNA for mediastinal staging of lung cancer. J Thorac Oncol. 2012; 7(6):1009-14.
13. Tedde ML, Figueiredo RV, Terra RM, Minamoto H, Jatene FB. Punção aspirativa guiada por ultrassom endobrônquico no diagnóstico e estadiamento de linfadenopatia mediastinal: experiência inicial no Brasil. J Bras Pneumol 2012; 38(1): 33-40.