Artigo

Hipertensão Portopulmonar
Portopulmonary hypertension

Veronica M. Amado[1]

Resumo

A hipertensão portopulmonar (POPH) é definida como hipertensão pulmonar na presença de hipertensão portal. Acomete cerca de 5% dos pacientes com hipertensão portal, cirróticos ou não, em avaliação para transplante hepático. A fisiopatologia dessa doença não está completamente elucidada. O hiperfluxo pulmonar e a formação conexões porto-sistêmicas, que permitem o acesso de bactérias e de substâncias inflamatórias aos pulmões, são mecanismos prováveis. Variações genéticas possivelmente estão implicadas na variabilidade do comprometimento vascular pulmonar dos pacientes com hipertensão portal. O ecocardiograma tem papel importante como rastreamento, sendo o diagnóstico definitivo realizado através do cateterismo cardíaco direito. A POPH pode ser considerada contraindicação ao transplante hepático, nos casos moderados e graves, no entanto, o tratamento com vasodilatadores pulmonares, indicado para esses pacientes, pode ser capaz de melhorar o perfil hemodinâmico e permitir que mais pacientes atinjam os critérios de segurança para o transplante. Com as novas abordagens terapêuticas, observou-se melhora no prognóstico desses pacientes nos últimos anos.

Palavras Chave: Hipertensão pulmonar, hipertensão portal, transplante de fígado.

Abstract

Portopulmonary hypertension (POPH) is defined as pulmonary hypertension in the presence of portal hypertension. It affects about 5% of patients with portal hypertension, cirrhotic or not, under evaluation for liver transplantation. The pathophysiology of this disease is not completely understood, but hyperdynamic state in pulmonary circulation and formation of porto-systemic connections, which allow access of intestinal bacteria and inflammatory substances to the lungs, are probably involved. Genetic variations possibly play a role in the variability of the pulmonary vascular impairment of patients with portal hypertension. Echocardiography is important for screening, but the definitive diagnosis is made by right heart catheterization. The POPH can be considered a contraindication for liver transplantation in moderate to severe cases, however, treatment with pulmonary vasodilators, indicated for these patients, may be able to improve hemodynamic profile and allow more patients meet the criteria for transplantation. With new therapeutic approaches, there was an improvement in the prognosis of these patients in recent years.

Key Words: Pulmonary hypertension, portal hypertension, liver transplantation

1. Área de Clínica Médica - Universidade de Brasília, Brasília-DF, Brasil

Introdução

A hipertensão portopulmonar (POPH) é definida como hipertensão arterial pulmonar (HAP) na presença de hipertensão portal, associada ou não à cirrose hepática e, portanto, independente do grau de comprometimento da função hepática.[1] Segundo a última classificação de hipertensão pulmonar faz parte do grupo I, pelas características do acometimento do leito vascular pré-capilar pulmonar.[1]

O diagnóstico de POPH é importante, uma vez que define uma condição grave, que pode determinar pior prognóstico para o transplante hepático, sendo uma contraindicação a esse procedimento nas formas moderadas ou graves da doença, diferente da Síndrome hepatopulmonar, que frequentemente é tratada como fator para prioridade na fila do transplante.[2] Esse cenário pessimista se modificou recentemente com a possibilidade de tratar os pacientes com POPH com vasodilatadores específicos e reavaliá-los hemodinamicamente, antes da contraindicação definitiva ao transplante hepático.

Epidemiologia

Os dados referentes à incidência e prevalência da POPH são muito variáveis na literatura, provavelmente por não existir uma recomendação amplamente aceita de rastreamento dessa condição nos pacientes com hipertensão portal. Boa parte das referências epidemiológicas definem o diagnóstico desta doença durante a avaliação dos pacientes para transplante de fígado.[3,4] Em dois estudos prospectivos, com um número grande de pacientes em avaliação para transplante hepático, a prevalência de POPH foi entre 5 e 6%, chamando atenção o fato da hipertensão pulmonar ter surgido posteriormente à admissão para a lista de transplante em alguns pacientes, o que sugere a necessidade de reavaliações periódicas em pacientes que estão em espera na fila de transplante[3,4]. No estudo de Krowka e colaboradores, não foi observada correlação entre a intensidade de comprometimento hepático, medida pelo *model of end estage desease* (MELD) e a pressão média da artéria pulmonar ou com a resistência arterial pulmonar, medidas de forma invasiva. No entanto, prevalência em grupos específicos, como pacientes com cirrose hepática e ascite refratária, pode atingir percentuais mais elevados, de até 16,1%.[5]

O registro francês avaliou 674 pacientes com diagnóstico de HAP, dos quais 10,4% tinham diagnóstico de POPH. A incidência e a prevalência de POPH nesse grupo de pacientes foram de 14,9% e 9,4%, respectivamente.[6] No registro americano a prevalência de POPH foi de 4,9%, no total de 3500 pacientes com HAP.

O sexo feminino e a hepatite autoimune foram identificados como fatores de risco aumentado para POPH, enquanto a hepatite por vírus C foi identificada como condição de redução de risco, em um estudo de caso-controle envolvendo 34 pacientes com POPH.[7]

Fisiopatologia

Os achados histopatológicos da circulação pulmonar na POPH são praticamente indistinguíveis dos da HAP idiopática.[8] Os fatores que determinam esse padrão de remodelamento vascular, com aumento da resistência vascular pulmonar e consequente hipertensão arterial pulmonar, ainda não estão completamente elucidados.

O padrão hiperdinâmico presente na hipertensão portal é um dos mecanismos aventados na fisiopatologia da POPH, uma vez que o hiperfluxo pulmonar pode gerar estímulos endoteliais decorrentes do *shear stress*, levando ao remodelamento arterial pulmonar.[9] Outro mecanismo provável é o de formação de conexões porto-sistêmicas que se desenvolvem com a progressão da hipertensão portal, permitindo o acesso de bactérias intestinais, suas endotoxinas, substâncias inflamatórias e vasoativas à circulação pulmonar que, consequentemente, pode responder com vaso constrição e remodelamento vascular.[9]

Níveis elevados de endotelina I e citocinas, como a interleucina 6, foram observados na circulação pulmonar de pacientes com POPH, quando comparados a pacientes com hipertensão portal sem POPH, sugerindo fortemente um papel dessas substâncias na fisiopatologia e também indicando possíveis alvos para futuros tratamentos dessa doença.[5,10]

Variações genéticas nas vias de sinalização estrogênica e de reguladores do crescimento celular também têm sido implicadas como fatores de risco para a POHP. Essa hipótese é reforçada pelo fato de apenas um percentual pequeno dos pacientes com hipertensão portal desenvolverem hipertensão arterial pulmonar.[11]

Quadro Clínico e Diagnóstico

Os sintomas associados à POPH podem chamar mais atenção para o comprometimento hepático ou para o pulmonar, destacando-se a dispneia como queixa frequente na vigência de hipertensão pulmonar.[12] Achados de exame físico sugestivos de hipertensão pulmonar e de insuficiência ventricular direita podem ser identificados ao exame físico como: hiperfonese de segunda bulha, sopro em foco tricúspide e, em estágios avançados, turgência jugular, ascite e anasarca. Cabe salientar que alguns desses sinais são comuns também à hipertensão portal.[12,13]

O ecocardiograma tem importância para a investigação inicial em caso de suspeita clínica de POPH ou como rastreamento dessa doença em pacientes com hipertensão portal que estão em avaliação para transplante hepático, uma vez que o prognóstico pós-operatório varia de acordo com a intensidade do comprometimento hemodinâmico em pacientes com POPH.[2,4] O valor de corte para a pressão sistólica da artéria pulmonar esti-

mada é variável na literatura, sendo valores superiores a 45 - 50mmHg frequentemente utilizados como suspeita de hipertensão pulmonar.[9,14]

Pacientes com hipertensão portal podem apresentar elevações da pressão arterial pulmonar por diversos mecanismos e o cateterismo cardíaco direito é o método diagnóstico capaz caracterizá-los, sendo imprescindível para o diagnóstico correto.[9] Os pacientes com hipertensão portal podem apresentar os seguintes padrões hemodinâmicos associados com hipertensão pulmonar:

1 - Padrão hiperdinâmico: com débito cardíaco aumentado, resistência vascular pulmonar reduzida e PAOP normal. Esse padrão pode ocorrer em cerca de 35% de candidatos a transplante hepático avaliados por cateterismo cardíaco direito após ecocardiograma sugestivo de hipertensão pulmonar;

2 - Padrão hipervolêmico: com débito cardíaco habitualmente aumentado, resistência vascular pulmonar normal e PAOP aumentada;

3 - Padrão de vasoconstrição e proliferação vascular: débito cardíaco alto, normal ou baixo, resistência vascular pulmonar elevada e PAOP normal. (9)São considerados critérios diagnósticos hemodinâmicos para POPH: pressão arterial pulmonar média (PAPm) ≥ 25mmhg, pressão de oclusão da artéria pulmonar (PAOP)≤ 15mmHg e resistência vascular pulmonar (RVP) > 3 Unidades Wood (UW).[15]

Não há indicação precisa de se fazer o teste de vaso reatividade nos pacientes com POPH durante o cateterismo cardíaco direito, uma vez que os bloqueadores de canais de cálcio (medicações utilizadas em pacientes com HAP idiopática que apresentam teste positivo) podem aumentar o fluxo sanguíneo através da veia porta e gerando maior risco de sangramento varicoso, em casos mais avençados de hipertensão portal.[16] Além disso, o valor prognóstico do teste positivo não está definido na literatura.

Tratamento

As drogas vasodilatadoras pulmonares trouxeram um novo panorama no manejo e na sobrevida dos pacientes com diagnóstico de POPH. Antes de haver a possibilidade de tratamento vasodilatador específico, a sobrevida em cinco anos era muito baixa, em torno de 14%.[17] No entanto, dados dos registros americano (REVEAL) e francês, mostraram melhora significativa da sobrevida em cinco anos, 40 e 69% respectivamente, após a introdução dessas medicações no tratamento clínico.[18, 19] Em um estudo avaliando pacientes em período que compreendeu a era pré e pós vasodilatadores específicos, os fatores independentes para pior prognóstico foram a presença e a gravidade de cirrose hepática e níveis mais baixos de índice cardíaco.[18]

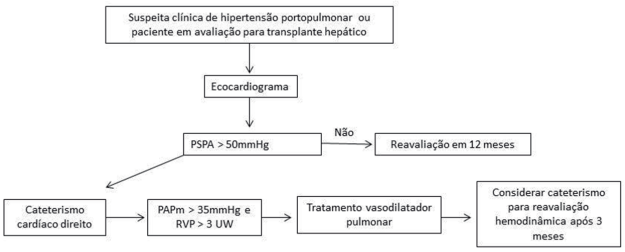

Figura 1. Algorítmo de rastreamento de hipertensão portopulmonar e manejo terapêutico. PSAP, pressão sistólica da artéria pulmonar estimada; PAPm, pressão arterial pulmonar média; RVP, resistência vascular pulmonar. Adaptado do algoritmo adotado pela Mayo Clinic[9]

Os análogos das prostaciclinas, que atuam como vasodilatadores e anti-proliferativos, são as medicações com maior evidência de benefício hemodinâmico na literatura, em pacientes com POPH, especialmente o epoprostenol intravenoso.[20-22] O uso de iloprost inalatório mostrou benefício hemodinâmico agudo, além de melhora na distância caminhada no teste de caminhada de seis minutos (TC6M), em 12 meses, mas o benefício hemodinâmico de longo prazo não foi consistente.

Os inibidores da endotelina, potente vaso constritor pulmonar, agem bloqueando os receptores de endotelina (ET_A e ET_B), de forma seletiva ou não seletiva. Desse grupo de drogas, a bosentana (bloqueador não seletivo) e a ambrisentana (bloqueador seletivo) mostraram benefícios hemodinâmicos no tratamento da POPH. O fato da ambrisentana não ser hepatotóxica é uma vantagem para o manejo clínico dessa doença.[23,24]

Trabalhos com pequeno número de pacientes também demonstraram benefícios hemodinâmicos de longo prazo dos inibidores de fosfodiesterase 5, como a sildenafila, no tratamento da POPH. Essas medicações agem reduzindo a degradação da guanilato ciclase, pela via do óxido nítrico, potente vasodilatador pulmonar.[22,25,26]

O uso de beta-bloqueadores para profilaxia de varizes esofágicas em pacientes com POPH moderada a grave, mostrou redução da distância percorrida no teste de caminhada de seis minutos, assim como piora dos parâmetros hemodinâmicos, indicando que o seu uso deve ser evitado.[27]

A POPH não é considerada um fator para a priorização do transplante hepático, uma vez que no pós-transplante a evolução é imprevisível, o paciente pode apresentar normalização da hemodinâmica pulmonar, sem necessidades de drogas vasodilatadoras, persistência da hipertensão arterial pulmonar ou pode haver piora hemodinâmica com sobrevida reduzida.[20,21,28] Por outro lado, a intensidade do comprometimento hemodinâmico é importante na definição dos candidatos ao transplante, pois sabe-se que pacientes com comprometimento moderado (35mmHg ≤ PAPm < 50mmHg) e grave (PAPm ≥ 50mmHg) têm pior prognóstico após transplante hepático, chegando respectivamente a 50% e 100% de mortalidade pós-operatória.[2]

Com a possibilidade do tratamento medicamentoso, os pacientes que têm comprometimento hemodinâmico moderado passaram a ter a opção do transplante hepático. Para tanto, alguns critérios devem ser atingidos, após nova avaliação hemodinâmica com três meses de tratamento específico:

1 - Redução dos níveis de PAPm (<35mmHg);

2 - Redução da RVP para <5 UW (400 dyn.s.cm^{-5}) ou RVP abaixo de 3 UW (240 dyn.s.cm^{-5}), independente do valor de PAPm;

3 - Boa função ventricular direita.[29,30]

Esses critérios devem ser reavaliados trimestralmente e, se mantidos, podem ser considerados para uma proposta de exceção do MELD, com acréscimo de 10% na sua pontuação a cada três meses de persistência da resposta, dando assim, algum grau de prioridade após alcance dos alvos hemodinâmicos.[9,29,30]

Conclusão

A POPH é uma doença grave que pode acometer pacientes com hipertensão portal. O diagnóstico é definido por cateterismo cardíaco direito. Não é considerada uma condição de prioridade para transplante hepático, sendo uma contraindicação em casos de comprometimento hemodinâmico moderado a grave. No entanto, com a possibilidade de tratamento vasodilatador pulmonar e possível melhora do padrão hemodinâmico pulmonar, mais pacientes passaram a atender os critérios de segurança para o transplante.

Referências

1. Simonneau G, Gatzoulis MA, Adatia I, Celermajer D, Denton C, Ghofrani A, et al. Updated clinical classification of pulmonary hypertension. J Am Coll Cardiol. 2013;62(25 Suppl):D34-41.
2. Krowka MJ, Plevak DJ, Findlay JY, Rosen CB, Wiesner RH, Krom RA. Pulmonary hemodynamics and perioperative cardiopulmonary--related mortality in patients with portopulmonary hypertension undergoing liver transplantation. Liver Transpl. 2000;6(4):443-50.
3. Colle IO, Moreau R, Godinho E, Belghiti J, Ettori F, Cohen-Solal A, et al. Diagnosis of portopulmonary hypertension in candidates for liver transplantation: a prospective study. Hepatology. 2003;37(2):401-9.
4. Krowka MJ, Swanson KL, Frantz RP, McGoon MD, Wiesner RH. Portopulmonary hypertension: Results from a 10-year screening algorithm. Hepatology. 2006;44(6):1502-10.
5. Benjaminov FS, Prentice M, Sniderman KW, Siu S, Liu P, Wong F. Portopulmonary hypertension in decompensated cirrhosis with refractory ascites. Gut. 2003;52(9):1355-62.
6. Humbert M, Sitbon O, Chaouat A, Bertocchi M, Habib G, Gressin V, et al. Pulmonary arterial hypertension in France: results from a national registry. Am J Respir Crit Care Med. 2006;173(9):1023-30.
7. Kawut SM, Krowka MJ, Trotter JF, Roberts KE, Benza RL, Badesch DB, et al. Clinical risk factors for portopulmonary hypertension. Hepatology. 2008;48(1):196-203.
8. Krowka MJ, Edwards WD. A spectrum of pulmonary vascular pathology in portopulmonary hypertension. Liver Transpl. 2000;6(2):241-2.
9. Krowka MJ. Portopulmonary hypertension. Semin Respir Crit Care Med. 2012;33(1):17-25.
10. Pellicelli AM, Barbaro G, Puoti C, Guarascio P, Lusi EA, Bellis L, et al. Plasma cytokines and portopulmonary hypertension in patients with cirrhosis waiting for orthotopic liver transplantation. Angiology. 2010;61(8):802-6.
11. Roberts KE, Fallon MB, Krowka MJ, Brown RS, Trotter JF, Peter I, et al. Genetic risk factors for portopulmonary hypertension in patients with advanced liver disease. Am J Respir Crit Care Med. 2009;179(9):835-42.
12. Yang YY, Lin HC, Lee WC, Hou MC, Lee FY, Chang FY, et al. Portopulmonary hypertension: distinctive hemodynamic and clinical manifestations. J Gastroenterol. 2001;36(3):181-6.
13. Swanson KL, Krowka MJ. Screen for portopulmonary hypertension, especially in liver transplant candidates. Cleve Clin J Med. 2008;75(2):121-2, 5-30, 33 passim.
14. Liberal R, Grant CR, Baptista R, Macedo G. "Porto-pulmonary hypertension: A comprehensive review". Clin Res Hepatol Gastroenterol. 2015;39(2):157-67.
15. Hoeper MM, Bogaard HJ, Condliffe R, Frantz R, Khanna D, Kurzyna M, et al. Definitions and diagnosis of pulmonary hypertension. J Am Coll Cardiol. 2013;62(25 Suppl):D42-50.
16. Ota K, Shijo H, Kokawa H, Kubara K, Kim T, Akiyoshi N, et al. Effects of nifedipine on hepatic venous pressure gradient and portal vein blood flow in patients with cirrhosis. J Gastroenterol Hepatol. 1995;10(2):198-204.
17. Swanson KL, Wiesner RH, Nyberg SL, Rosen CB, Krowka MJ. Survival in portopulmonary hypertension: Mayo Clinic experience categorized by treatment subgroups. Am J Transplant. 2008;8(11):2445-53.
18. Le Pavec J, Souza R, Herve P, Lebrec D, Savale L, Tcherakian C, et al. Portopulmonary hypertension: survival and prognostic factors. Am J Respir Crit Care Med. 2008;178(6):637-43.
19. Krowka MJ, Miller DP, Barst RJ, Taichman D, Dweik RA, Badesch DB, et al. Portopulmonary hypertension: a report from the US--based REVEAL Registry. Chest. 2012;141(4):906-15.
20. Ashfaq M, Chinnakotla S, Rogers L, Ausloos K, Saadeh S, Klintmalm GB, et al. The impact of treatment of portopulmonary hypertension on survival following liver transplantation. Am J Transplant. 2007;7(5):1258-64.
21. Fix OK, Bass NM, De Marco T, Merriman RB. Long-term follow-up of portopulmonary hypertension: effect of treatment with epoprostenol. Liver Transpl. 2007;13(6):875-85.
22. Hollatz TJ, Musat A, Westphal S, Decker C, D'Alessandro AM, Keevil J, et al. Treatment with sildenafil and treprostinil allows successful liver transplantation of patients with moderate to severe portopulmonary hypertension. Liver Transpl. 2012;18(6):686-95.
23. Hoeper MM, Seyfarth HJ, Hoeffken G, Wirtz H, Spiekerkoetter E, Pletz MW, et al. Experience with inhaled iloprost and bosentan in portopulmonary hypertension. Eur Respir J. 2007;30(6):1096-102.
24. Cartin-Ceba R, Swanson K, Iyer V, Wiesner RH, Krowka MJ. Safety and efficacy of ambrisentan for the treatment of portopulmonary hypertension. Chest. 2011;139(1):109-14.
25. Reichenberger F, Voswinckel R, Steveling E, Enke B, Kreckel A, Olschewski H, et al. Sildenafil treatment for portopulmonary hypertension. Eur Respir J. 2006;28(3):563-7.
26. Gough MS, White RJ. Sildenafil therapy is associated with improved hemodynamics in liver transplantation candidates with pulmonary arterial hypertension. Liver Transpl. 2009;15(1):30-6.
27. Provencher S, Herve P, Jais X, Lebrec D, Humbert M, Simonneau G, et al. Deleterious effects of beta-blockers on exercise capacity and hemodynamics in patients with portopulmonary hypertension. Gastroenterology. 2006;130(1):120-6.
28. Sussman N, Kaza V, Barshes N, Stribling R, Goss J, O'Mahony C, et al. Successful liver transplantation following medical management of portopulmonary hypertension: a single-center series. Am J Transplant. 2006;6(9):2177-82.
29. Krowka MJ, Fallon MB, Mulligan DC, Gish RG. Model for end-stage liver disease (MELD) exception for portopulmonary hypertension. Liver Transpl. 2006;12(12 Suppl 3):S114-6.
30. Krowka MJ, Wiesner RH, Heimbach JK. Pulmonary contraindications, indications and MELD exceptions for liver transplantation: a contemporary view and look forward. J Hepatol. 2013;59(2):367-74.