Artigo

Tratamento Endoscópico com Válvulas Endobrônquicas nos Pacientes com Enfisema Pulmonar

Leonardo Palermo Bruno[1], João Pedro Steinhauser Motta[2]

Resumo

A doença pulmonar obstrutiva crônica (DPOC) é uma patologia de grande prevalência na sociedade contemporânea, causando grande morbimortalidade e consumo de recursos em saúde. Apesar de flagrante melhora no entendimento de sua fisiopatologia e acréscimo no arsenal terapêutico experimentado nas últimas duas décadas, ainda existe grande parcela de doentes que convivem com limitação funcional extrema a despeito de tratamento clínico otimizado, reabilitação cardiopulmonar e oxigenoterapia suplementar. Tratam-se dos pacientes com doença em estágio avançado, que até pouco tempo só tinham como alternativa terapêutica o transplante pulmonar ou cardiopulmonar. Porém, nos últimos dez anos, esse panorama sombrio vem ganhando mais uma alternativa viável e factível, mesmo em pacientes com comorbidades limitantes e em países como o nosso, onde a realização de transplante pulmonar em larga escala não é uma realidade. Trata-se do tratamento endoscópico do enfisema pulmonar. Dentre as modalidades de terapia disponíveis atualmente, discutiremos o uso de válvulas endobrônquicas, método dos mais estudados, já com diversas publicações importantes e recentemente incluído no documento GOLD como opção terapêutica nos pacientes com doença pulmonar obstrutiva crônica.

Descritores: Enfisema, broncoscopia, dispneia

Abstract

Chronic obstructive pulmonary disease is a highly prevalent pathology in contemporary society, causing great morbidity, mortality and consumption of health resources. Despite a striking improvement in the understanding of its pathophysiology and increase in the therapeutic arsenal experienced in the last two decades, there is still a large number of patients living with extreme functional limitation despite optimal clinical treatment, cardiopulmonary rehabilitation and supplemental oxygen therapy. They are those patients with advanced disease that until recently had only as a therapeutic alternative the lung or cardiopulmonary transplantation. However, in the last ten years, this bleak picture has been gaining yet another viable and feasible alternative, even in patients with limiting comorbidities and in countries such as ours, where large-scale lung transplantation is not a reality. It is the endoscopic treatment of pulmonary emphysema. Among the modalities of therapy currently available, we will discuss the use of endobronchial valves, a method most studied, already with several important publications and recently included in the GOLD document as a therapeutic possibility in patients with chronic obstructive pulmonary disease.

Keywords: Emphysema, bronchoscopy, dyspnea

1. Médico serviço Pneumologia e tisiologia do Hospital Universitário Pedro Ernesto / UERJ
2. Médico serviço de Pneumologia e tisiologia do Instituto de Doenças do Tórax / UFRJ

Introdução

A dispneia experimentada por nossos pacientes portadores de DPOC é decorrente da progressiva destruição das unidades alvéolo capilares do pulmão e da obstrução ao fluxo aéreo decorrente do acometimento das vias aéreas, na maior parte das vezes promovida pela exposição a longo prazo dos efeitos nefastos do tabagismo[1].

Uma parcela desses pacientes desenvolverá a característica funcional pulmonar de aprisionamento aéreo / hiperinsuflação pulmonar, caracterizada por redução da capacidade vital funcional (CVF) associada a capacidade pulmonar total (CPT) normal, aumento do volume residual (VR) e aumento da relação volume residual / capacidade pulmonar total (VR/CPT).

O objetivo do tratamento endoscópico com válvulas endobrônquicas é promover a atelectasia de lobo pulmonar que pouco ou não contribui para a troca gasosa, mas, que por estar hiperinsuflado, promove a compressão de parênquima de lobo adjacente ainda viável e determina flagrante descompasso na mecânica respiratória desses pacientes.

Nesta publicação trataremos dos principais aspectos relativos ao tratamento com válvulas endobrônquicas no contexto do enfisema pulmonar, incluindo uma revisão das principais publicações que atualmente dão suporte a essa modalidade terapêutica.

Inspiração

A inspiração para a terapia com válvulas remonta ao ano de 2003, quando houve a publicação do conhecido NETT Trial[2] que versava sobre a cirurgia redutora de volumes pulmonares e mostrou resultados animadores, inclusive com reflexo em taxa de mortalidade. No entanto, aparentemente só entregava os benefícios prometidos a pequena parcela dos pacientes portadores de enfisema grave (predomínio em lobos superiores e com baixa tolerância ao exercício no pré-operatório) e apresentava taxa proibitiva de morbimortalidade, o que fez com que essa intervenção cirúrgica perdesse muita força na maior parte do mundo.

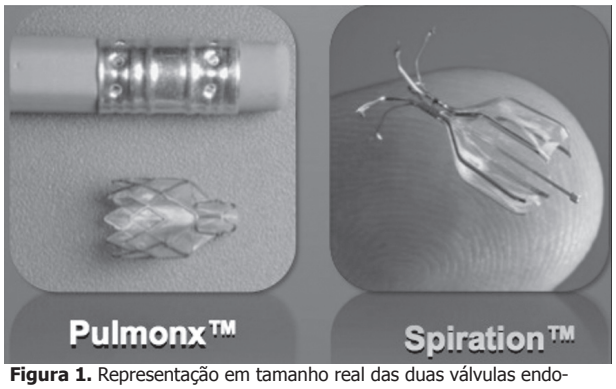

Figura 1. Representação em tamanho real das duas válvulas endobrônquicas, de diferentes fabricantes, disponíveis atualmente

Entendendo Conceitos Cardinais:

>> Hiperinsuflação Pulmonar: Paciente com distúrbio ventilatório obstrutivo (índice de Tiffeneau < 70) e redução de CVF. Avaliação de volumes demonstra CPT normal, VR aumentado e relação VR/CPT aumentada.

>> Parênquima pulmonar acometido por enfisema: Em estudo por tomografia e com análise específica de densidade do parênquima, o tecido que apresenta densidade inferior a – 950 HU é caracterizado como tecido acometido por enfisema.

>> Distribuição heterogênea de enfisema: Uma diferença de ao menos 15 pontos percentuais no acometimento parenquimatoso por enfisema pulmonar entre o lobo alvo do tratamento com válvulas e o(s) lobo(s) adjacente(s) no mesmo pulmão.

>> Ventilação colateral: Comunicação que existe entre um lobo pulmonar e outro adjacente que independe de brônquios lobares e segmentares, promovendo passagem de ar através das cissuras interlobares a despeito de obstrução / oclusão brônquica.

Chave para o sucesso do Tratamento com Válvulas: a seleção dos pacientes

Apesar da DPOC ser patologia de grande prevalência em nosso meio, não serão todos os pacientes que preencherão os critérios de seleção e elegibilidade para o tratamento endoscópico com válvulas. A correta investigação e avaliação das causas de dispneia e limitação das atividades cotidianas desses pacientes, muitos desses portadores de comorbidades de outros órgãos e sistemas, é primordial para selecionarmos os doentes adequados para a terapia endoscópica.

A grande limitação às atividades cotidianas em paciente portador de enfisema pulmonar severo, com tratamento clínico otimizado e inseridos em programa de reabilitação cardiopulmonar é condição básica quando consideramos a possibilidade de implante de válvulas endobrônquicas. Pacientes não graves terão pouco ou nenhum benefício com o procedimento.

A presença de hiperinsuflação pulmonar, identificável funcionalmente pela presença de redução de CVF, aumento de VR e da relação VR/CPT em portador de DPOC, é requisito indispensável, visto que o objetivo final do tratamento com válvulas é exatamente aliviar, mesmo que parcialmente, a hiperinsuflação, mecanismo importante na fisiopatologia da dispneia desses pacientes.

Uma condição anatômica que apesar de não ser mais pré-requisito indispensável a instituição da terapia, mas que prediz melhores resultados, é a distribuição heterogênea do enfisema pulmonar quando consideramos o lobo alvo do tratamento com válvulas e o(s) lobo(s) adjacente(s) no mesmo pulmão. Entende-se por distribuição heterogênea uma diferença de quinze pontos percentuais de tecido pulmonar acometido por enfisema, dado

que é facilmente conhecido com a utilização de softwares mais modernos, que conseguem medir volume de tecido pulmonar com densidade inferior a -950 HU (valor correspondente a tecido acometido por enfisema) a partir de imagem de tomografia computadorizada.

A integridade de cissura entre lobo pulmonar alvo para tratamento com válvulas e lobo(s) adjacente(s) é outra condição indispensável para instituição dessa terapia. Uma cissura com integridade de ao menos 90% é fator decisivo para que se alcance a exclusão lobar almejada com a terapia. Valores inferiores a este estão relacionados com presença de ventilação colateral entre lobos e consequente manutenção de entrada de ar em lobo que se pretendia atelectasiar com as válvulas, com isso perde-se ou limita-se muito o benefício da terapia.

Essa integridade há algum tempo atrás era definida apenas pela imagem tomográfica usual avaliada por radiologista experiente, porém verificou-se que tal método não era replicável e constantemente selecionava pacientes inadequados para tratamento com válvulas (ventilação colateral positiva).

Visando melhor avaliar a integridade de cissuras interlobares, surgiram duas novas possibilidades diagnósticas: avaliação tomográfica com software dedicado e o sistema Chartis. Com o software dedicado temos uma análise quantitativa expressa em percentual de cissura presente entre lobos, um dado objetivo e confiável que traduz com segurança a presença ou ausência de ventilação colateral. No que tange ao sistema Chartis, que descreveremos com maior detalhe no transcorrer do presente trabalho, são utilizadas medidas de pressão e fluxo aéreo durante a broncoscopia para atestar a existência ou não de comunicação entre lobos pulmonares através das cissuras.

Descrição do material utilizado e do procedimento

O procedimento tem sido realizado sob sedação e ventilação com dispositivo supraglótico (máscara laríngea). O broncoscópio a ser utilizado deverá ter canal de trabalho de ao menos 2,8 mm por conta do diâmetro dos cateteres utilizados.

Após inventário inicial da árvore brônquica com objetivo de excluirmos eventual lesão neoplásica endobrônquica ou presença de corpo estranho em via aérea, inicia-se avaliação da presença de ventilação colateral entre lobos pulmonares com auxílio de cateter Chartis e módulo externo de aferição de fluxos e pressão Chartis. Um cateter dotado de balão em sua extremidade distal, a ser insuflado na entrada do lobo pulmonar a ser tratado, é introduzido pelo canal de trabalho. Após vedação completa da entrada do lobo alvo do tratamento com o balão, estabelece-se comunicação direta entre a extremidade distal do cateter e a unidade externa Chartis responsável pela aferição de pressão e fluxo aéreo proveniente do lobo pulmonar que foi selecionado para tratamento com válvulas.

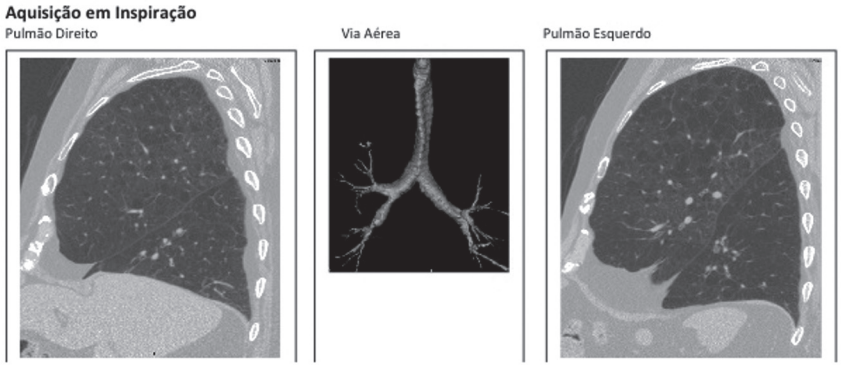

Figura 2. Mapeamento com software dedicado (VIDA Diagnostics) da distribuição de tecido enfisematoso. Nesse caso específico há maior volume de tecido com densidade compatível com enfisema (menor que -950HU) no lobo inferior esquerdo.

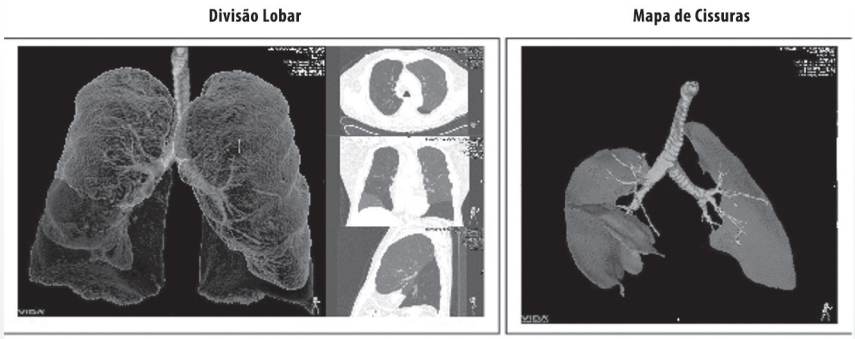

Figura 3. Mapeamento com software dedicado (VIDA Diagnostics) da integridade de cissuras interlobares. Toda a representação em azul significa cissura completa. A representação em verde significa cissura incompleta. Neste caso percebemos que há quase que total integridade de cissura oblíqua em pulmão esquerdo.

A queda progressiva do fluxo aéreo, manutenção da pressão e aumento da resistência de via aérea confirma que não existe comunicação significativa entre lobos pulmonares (ventilação colateral negativa), enquanto a manutenção de fluxo de ar mesmo após exclusão do lobo pulmonar com o balão do cateter Chartis significa que independentemente da entrada anatômica usual daquele lobo, existe comunicação com outro lobo através de cissura interlobar.

Dessa forma, mesmo após eventual implantação de válvulas objetivando a atelectasia lobar, essa não será alcançada de forma completa, uma vez que ainda haverá fluxo aéreo através de cissura interlobar (ventilação colateral positiva), refletindo na falta de indicação do tratamento para tal paciente.

Confirmado que o paciente apresenta ventilação colateral negativa entre lobos, inicia-se a im-

plantação das válvulas endobrônquicas unidirecionais. Constituídas de liga metálica de nitinol (níquel + titânio) e recobertas por silicone, as válvulas são introduzidas em seu formato comprimido via catéter dispensador através do canal de trabalho do broncoscópio. Após alcançar a entrada do lobo a ser tratado, realiza-se a dispensação das válvulas auto-expansíveis na entrada de cada segmento lobar. Levando-se em consideração a informação de ventilação colateral negativa entre lobos e alcançando-se a oclusão lobar total com a introdução das válvulas unidirecionais (possibilita a saída de ar, mas não a entrada), em alguns dias / semanas o objetivo será atingido – Atelectasia lobar.



Figura 4. Representação esquemática do sistema Chartis. Com balão insuflado, a extremidade distal afere fluxo e pressão de ar provenientes do lobo pulmonar ocluído. Perceba o gráfico inferior mostrando o progressivo decaimento do fluxo aéreo (em laranja), denotando ventilação colateral negativa.

Figura 5. Foto mostrando três válvulas endobrônquicas Zephyr já funcionantes e posicionadas na entrada dos brônquios segmentares do lobo superior direito

Evidências Científicas

Em relação às evidências científicas que dão suporte a indicação desse tratamento ao redor do mundo, se faz necessário destacar alguns ensaios clínicos realizados ao longo dos últimos anos, que demonstram o benefício do uso de válvulas endobrônquicas unidirecionais, bem como o progressivo refinamento na seleção dos pacientes que de fato alcançam benefício clinico e funcional com tal método.

O estudo VENT[3], com publicação original em 2010, contou com dois braços, um americano e outro europeu.

Os americanos selecionaram os pacientes com base em achados de prova de função respiratória (hiperinsuflação pulmonar) e tomográficos com análise de densidade de parênquima pulmonar (heterogeneidade de distribuição do enfisema – ao menos 15 pontos percentuais de diferença entre lobos no mesmo pulmão). Os benefícios em relação a ganho de VEF_1 e tolerância ao exercício encontrados ao final do estudo foram modestos, porém a análise do subgrupo que tinha cissura completa (avaliação apenas visual por radiologistas) já demonstrava benefícios mais significativos.

Os europeus[4], cientes dos resultados do braço americano do estudo, publicaram em 2012 suas impressões. Ainda com análise apenas visual por radiologista, confirmaram a importância da integridade de cissura para a melhora relacionada ao tratamento com válvulas e acrescentaram a necessidade de se alcançar a oclusão lobar total, que depende da anatomia dos brônquios que serão tratados com o implante das válvulas e da capacidade técnica do executor do procedimento, para que se alcance a melhora funcional e sintomática esperada nesses pacientes. O estudo realizado na Europa também se atentou ao fato de que mesmo pacientes com distribuição homogênea de enfisema tiveram ganho funcional e em qualidade de vida, desde que fosse alcançada oclusão lobar em pulmão com cissura íntegra.

BeLieVeR-HIFi[5], publicação britânica de 2015, dividiu os pacientes estudados em dois grupos distintos, em que o primeiro seria submetido a intervenção com válvulas endobrônquicas e o segundo a procedimento sham (realização de broncoscopia sem a implantação de válvulas). A seleção dos pacientes para o estudo baseou-se em características clínicas, funcionais e análise de heterogeneidade de distribuição de enfisema, bem como de integridade de cissura apenas por observação feita por radiologistas experientes. Esta última foi complementada com a realização intraoperatoria da avaliação com cateter Chartis, porém os pacientes continuavam a ser alocados em grupos tratamento e controle previamente estabelecidos por processo de randomização, independente do achado do Chartis de ventilação colateral positiva ou negativa. A despeito de algumas críticas e limitações na seleção dos pacientes reconhecidas pelos próprios autores, o estudo novamente mostrou benefícios estatisticamente significativos em relação a melhora de VEF1, qualidade de vida e tolerância a exercício em pacientes que verdadeiramente tinham integridade de cissura interlobar e nos quais se alcançou a oclusão lobar.

A publicação do Stelvio[6] (estudo datado do final de 2015) por grupo holandês corroborou o benefício do procedimento em pacientes selecionados de forma mais criteriosa, em que todos se submeteram a avaliação tomográfica e com cateter Chartis para confirmação de integridade de cissura antes da randomização, sendo

excluídos do estudo aqueles que tinham ventilação colateral positiva ou impossibilidade anatômica de inserção de válvulas endobrônquicas (brônquios curtos ou muito angulados). Os resultados no grupo tratamento mostraram aumento expressivo VEF_1 e da tolerância aos exercícios ao final de seis meses de acompanhamento.

O estudo Impact[7] publicado no final de 2016 foi desenhado com objetivo de avaliar o benefício das válvulas endobrônquicas mesmo em pacientes com distribuição homogênea de enfisema. Assim como no Stelvio, foram excluídos do estudo os pacientes com ventilação colateral positiva observada com catéter Chartis. Os resultados, estatisticamente significativos em favor da terapia endoscópica também nessa subpopulação de pacientes (com doença homogênea), ratificaram a importância da integridade de cissura e da efetiva oclusão lobar no resultado final do procedimento.

Complicações e Contraindicações

A título de possíveis complicações, devemos destacar uma incidência de pneumotórax que gira em torno de 15% nas principais publicações e que ocorre independentemente da experiência do grupo executor, estando diretamente relacionada a presença de bolhas, blebs, aderências pleurais e principalmente à velocidade de redução volumétrica de lobo pulmonar tratado com válvulas e consequente necessidade de ocupação da cavidade torácica pelo parênquima remanescente. Exacerbação da DPOC, pneumonia, hemoptise e deterioração da hipertensão pulmonar são outros eventos adversos que podem ocorrer após implantação das válvulas.

É importante salientar que as válvulas endobrônquicas podem ser retiradas com reversão total do procedimento a qualquer momento após a implantação, resultando em maior segurança em relação ao controle de eventuais efeitos colaterais[8].

As principais contraindicações são: presença de bronquiectasias difusas, infecções pulmonares de repetição, cardiopatia descompensada, doença sistêmica com limitação de sobrevida e hipertensão pulmonar grave.

Conclusão

Todos os estudos destacados, além de outras importantes publicações em torno do globo, conduzem a confiança no real benefício do tratamento endoscópico do enfisema com válvulas endobrônquicas. Com o passar dos anos e com o melhor entendimento da dinâmica de tal tratamento, gradativamente clarifica-se que os fatores preponderantes para os resultados positivos são a oclusão lobar e a integridade de cissura, somados a possível combinação de análise pré procedimento de cissuras interlobares com softwares dedicados associado ao cateter Chartis durante o procedimento, que parece ser uma estratégia interessante para esses pacientes.

Além da melhora funcional e clínica experimentada pelos pacientes que alcançam a exclusão lobar e efetivamente evoluem com redução volumétrica pulmonar, já existem evidências em estudos menores de impacto em sobrevida[9], algo extraordinário em patologia tão prevalente e com poucas opções terapêuticas nos enfermos com doença avançada, o que indubitavelmente deve ser visto com otimismo pelos profissionais da medicina.

Referências

1. GLOBAL STRATEGY FOR THE DIAGNOSIS, MANAGEMENT, AND PREVENTION OF CHRONIC OBSTRUCTIVE PULMONARY DISEASE (2017 REPORT)
2. National Emphysema Treatment Trial Research Group. N Engl J Med 2003; 348:2059-2073
3. Sciurba FC, Ernst A, Herth FJ, Strange C, Criner GJ, Marquette CH, Et Al. A Randomized Study Of Endobronchial Valves For Advanced Emphysema. N Engl J Med 2010;363(13):1233-4
4. Felix J.F. Herth, Marc Noppen, Arschang Valipour, Sylvie Leroy, Jean-Michel Vergnon, Joachim H. Ficker, et al. Efficacy predictors of lung volume reduction with Zephyr valves in a European cohort. Eur Respir J 2012; 39: 1334–1342
5. Claire Davey, Zaid Zoumot, Simon Jordan, William H McNulty, Dennis H Carr, Matthew D Hind, et al. Bronchoscopic lung volume reduction with endobronchial valves for patients with heterogeneous emphysema and intact interlobar fissures (the BeLieVeR-HIFi study): a randomised controlled trial. Lancet 2015; 386: 1066–73
6. Karin Klooster, Nick H.T. ten Hacken, M.D., Ph.D., Jorine E. Hartman, Ph.D., Huib A.M. Kerstjens, M.D., Ph.D., Eva M. van Rikxoort, Ph.D., and Dirk-Jan Slebos, M.D., Ph.D. Endobronchial Valves for Emphysema without Interlobar Collateral Ventilation. N Engl J Med 2015;373:2325-35.
7. Arschang Valipour , Dirk-Jan Slebos , Felix Herth , Kaid Darwiche, Manfred Wagner , Joachim H. Ficker , et al. Endobronchial Valve Therapy in Patients with Homogeneous Emphysema. Results from the IMPACT Study. Am J Respir Crit Care Med. 2016;194; 1073 –1082
8. Arschang Valipour, Dirk-Jan Slebos, Hugo G. de Oliveira, Ralf Eberhardt, Lutz Freitag, Gerard J. Criner, et al. Expert Statement: Pneumothorax Associated with Endoscopic Valve Therapy for Emphysema – Potential Mechanisms, Treatment Algorithm, and Case Examples. Respiration 2014;87:513–521
9. Hopkinson NS, Kemp SV, Toma TP, et al. Atelectasis and survival after bronchoscopic lung volume reduction for COPD. Eur Respir J 2011; 37: 1346–51.

Apoiadores SOPTERJ